This is a digital copy of a book that was preserved for generations on library shelves before it was carefully scanned by Google as part of a project to make the world's books discoverable online.

It has survived long enough for the copyright to expire and the book to enter the public domain. A public domain book is one that was never subject to copyright or whose legal copyright term has expired. Whether a book is in the public domain may vary country to country. Public domain books are our gateways to the past, representing a wealth of history, culture and knowledge that's often difficult to discover.

Marks, notations and other marginalia present in the original volume will appear in this file - a reminder of this book's long journey from the publisher to a library and finally to you.

Usage guidelines

Google is proud to partner with libraries to digitize public domain materials and make them widely accessible. Public domain books belong to the public and we are merely their custodians. Nevertheless, this work is expensive, so in order to keep providing this resource, we have taken steps to prevent abuse by commercial parties, including placing technical restrictions on automated querying.

We also ask that you:

+ *Make non-commercial use of the files* We designed Google Book Search for use by individuals, and we request that you use these files for personal, non-commercial purposes.

+ *Refrain from automated querying* Do not send automated queries of any sort to Google's system: If you are conducting research on machine translation, optical character recognition or other areas where access to a large amount of text is helpful, please contact us. We encourage the use of public domain materials for these purposes and may be able to help.

+ *Maintain attribution* The Google "watermark" you see on each file is essential for informing people about this project and helping them find additional materials through Google Book Search. Please do not remove it.

+ *Keep it legal* Whatever your use, remember that you are responsible for ensuring that what you are doing is legal. Do not assume that just because we believe a book is in the public domain for users in the United States, that the work is also in the public domain for users in other countries. Whether a book is still in copyright varies from country to country, and we can't offer guidance on whether any specific use of any specific book is allowed. Please do not assume that a book's appearance in Google Book Search means it can be used in any manner anywhere in the world. Copyright infringement liability can be quite severe.

About Google Book Search

Google's mission is to organize the world's information and to make it universally accessible and useful. Google Book Search helps readers discover the world's books while helping authors and publishers reach new audiences. You can search through the full text of this book on the web at `http://books.google.com/`

Über dieses Buch

Dies ist ein digitales Exemplar eines Buches, das seit Generationen in den Regalen der Bibliotheken aufbewahrt wurde, bevor es von Google im Rahmen eines Projekts, mit dem die Bücher dieser Welt online verfügbar gemacht werden sollen, sorgfältig gescannt wurde.

Das Buch hat das Urheberrecht überdauert und kann nun öffentlich zugänglich gemacht werden. Ein öffentlich zugängliches Buch ist ein Buch, das niemals Urheberrechten unterlag oder bei dem die Schutzfrist des Urheberrechts abgelaufen ist. Ob ein Buch öffentlich zugänglich ist, kann von Land zu Land unterschiedlich sein. Öffentlich zugängliche Bücher sind unser Tor zur Vergangenheit und stellen ein geschichtliches, kulturelles und wissenschaftliches Vermögen dar, das häufig nur schwierig zu entdecken ist.

Gebrauchsspuren, Anmerkungen und andere Randbemerkungen, die im Originalband enthalten sind, finden sich auch in dieser Datei – eine Erinnerung an die lange Reise, die das Buch vom Verleger zu einer Bibliothek und weiter zu Ihnen hinter sich gebracht hat.

Nutzungsrichtlinien

Google ist stolz, mit Bibliotheken in partnerschaftlicher Zusammenarbeit öffentlich zugängliches Material zu digitalisieren und einer breiten Masse zugänglich zu machen. Öffentlich zugängliche Bücher gehören der Öffentlichkeit, und wir sind nur ihre Hüter. Nichtsdestotrotz ist diese Arbeit kostspielig. Um diese Ressource weiterhin zur Verfügung stellen zu können, haben wir Schritte unternommen, um den Missbrauch durch kommerzielle Parteien zu verhindern. Dazu gehören technische Einschränkungen für automatisierte Abfragen.

Wir bitten Sie um Einhaltung folgender Richtlinien:

+ *Nutzung der Dateien zu nichtkommerziellen Zwecken* Wir haben Google Buchsuche für Endanwender konzipiert und möchten, dass Sie diese Dateien nur für persönliche, nichtkommerzielle Zwecke verwenden.

+ *Keine automatisierten Abfragen* Senden Sie keine automatisierten Abfragen irgendwelcher Art an das Google-System. Wenn Sie Recherchen über maschinelle Übersetzung, optische Zeichenerkennung oder andere Bereiche durchführen, in denen der Zugang zu Text in großen Mengen nützlich ist, wenden Sie sich bitte an uns. Wir fördern die Nutzung des öffentlich zugänglichen Materials für diese Zwecke und können Ihnen unter Umständen helfen.

+ *Beibehaltung von Google-Markenelementen* Das "Wasserzeichen" von Google, das Sie in jeder Datei finden, ist wichtig zur Information über dieses Projekt und hilft den Anwendern weiteres Material über Google Buchsuche zu finden. Bitte entfernen Sie das Wasserzeichen nicht.

+ *Bewegen Sie sich innerhalb der Legalität* Unabhängig von Ihrem Verwendungszweck müssen Sie sich Ihrer Verantwortung bewusst sein, sicherzustellen, dass Ihre Nutzung legal ist. Gehen Sie nicht davon aus, dass ein Buch, das nach unserem Dafürhalten für Nutzer in den USA öffentlich zugänglich ist, auch für Nutzer in anderen Ländern öffentlich zugänglich ist. Ob ein Buch noch dem Urheberrecht unterliegt, ist von Land zu Land verschieden. Wir können keine Beratung leisten, ob eine bestimmte Nutzung eines bestimmten Buches gesetzlich zulässig ist. Gehen Sie nicht davon aus, dass das Erscheinen eines Buchs in Google Buchsuche bedeutet, dass es in jeder Form und überall auf der Welt verwendet werden kann. Eine Urheberrechtsverletzung kann schwerwiegende Folgen haben.

Über Google Buchsuche

Das Ziel von Google besteht darin, die weltweiten Informationen zu organisieren und allgemein nutzbar und zugänglich zu machen. Google Buchsuche hilft Lesern dabei, die Bücher dieser Welt zu entdecken, und unterstützt Autoren und Verleger dabei, neue Zielgruppen zu erreichen. Den gesamten Buchtext können Sie im Internet unter `http://books.google.com` durchsuchen.

Anleitung zur Diagnostik der Magen-, Darm- und Konstitutions-Krankheiten

von Dr. G. Graul.



EINFÜHRUNG

IN DAS WESEN DER

MAGEN-, DARM- UND KONSTITUTIONS-KRANKHEITEN

UND IN DIE

GRUNDSÄTZE IHRER BEHANDLUNG.

VON

DR. GASTON GRAUL

EHEMALIGER ASSISTENT DES HERRN GEH.-RATES V. LEUBE,
BESITZER UND LEITER EINES SANATORIUMS FÜR VERDAUUNGS- UND STOFFWECHSEL-KRANKHEITEN
IN BAD NEUENAHR.

DRITTER TEIL.

WÜRZBURG.
A. STUBERS VERLAG (CURT KABITZSCH).
1907.

ANLEITUNG ZUR DIAGNOSTIK

DER

MAGEN-, DARM- UND KONSTITUTIONS-KRANKHEITEN.

EIN LEITFADEN FÜR STUDIERENDE UND ÄRZTE.

BOSTON MEDICAL LIBRARY
IN THE
FRANCIS A. COUNTWAY
LIBRARY OF MEDICINE

VON

DR. GASTON GRAUL.

MIT 1 TAFEL UND 4 ABBILDUNGEN IM TEXT.

WÜRZBURG.
A. STUBERS VERLAG (CURT KABITZSCH).
1907.

Alle Rechte vorbehalten.

Druck der Königl. Universitätsdruckerei von H. Stürtz in Würzburg

Vorwort.

Die „Anleitung zur Diagnostik“ bildet einen Ergänzungsband zu den bisher erschienenen Teilen[1]) meiner „Einführung“ und stellt sich zur Aufgabe, die wesentlichen diagnostischen Momente bei den zur Erörterung stehenden Erkrankungen darzustellen. Ein gelegentliches Abschweifen auf das Gebiet der Physiologie und Pathologie war zum besseren Verständnis an vielen Stellen notwendig. Von den verschiedenen Untersuchungsmethoden sind nur diejenigen angeführt, die in der Praxis ohne Schwierigkeit ausführbar sind und deren ich mich selbst bediene. Das Buch behandelt ja nicht den Gegenstand erschöpfend, sondern sucht auf relativ knappem Raum nur die wichtigsten Direktiven zu einer exakten Diagnose zu geben. Der Verfasser hegt den Wunsch, dass sich das Büchlein in der Praxis als nützlich bewähren möchte und würde allen Kollegen für spezielle Winke etc. dankbar sein.

Bad Neuenahr, 1. Mai 1907.

Dr. Graul.

---

[1]) Einführung in das Wesen der Magen-, Darm- und Konstitutions-Krankheiten und in die Grundsätze ihrer Behandlung. Von Dr. Gaston Graul. Brosch. Mk. 1.50, geb. Mk. 2.—.

Die Therapie der Magen-, Darm- und Konstitutions-Krankheiten. Ein Leitfaden für Studierende und Ärzte. Von Dr. G. Graul. Brosch. Mk. 3.60, geb. Mk. 4 50.

Inhaltsverzeichnis.

Seite

Vorwort V

I. Allgemeiner Teil.

Diagnose der Verdauungskrankheiten 1

Allgemeine Vorbemerkungen 1

Die speziellen Untersuchungsmethoden des Verdauungstraktus 7

Anatomie des Magens und Darmes 9

Adspektion 18

Palpation 23

Perkussion 31

Auskultation 39

I. Prüfung der motorischen Funktion des Magens . . 41

II. Qualitative und quantitative Untersuchung der Aziditätsfaktoren des Magens 45

Prüfung der Gesamtazidität 52

Qualitative Prüfung auf freie Salzsäure 53

Quantitativer Nachweis der freien Salzsäure 54

Bestimmung der gebundenen Salzsäure 56

Bestimmung der Gesamtsalzsäure 57

Prüfung auf Milchsäure 60

Sahlis Untersuchungsmethode 62

Prüfung auf Pepsin 64

Untersuchung auf Labferment (Chymosin) 66

Stärkeverdauung im Magen 67

Seite

Makroskopische und mikroskopische Besichtigung des Mageninhaltes (über Schleim und Blut im Mageninhalt) 68
Harn und Blut bei Verdauungskrankheiten 77
Untersuchung der Fäzes 81
Untersuchung auf Gallensteine 99
Untersuchung des Mastdarmes (Rekto-Romanoskopie) . 100

II Spezieller Teil.

I. **Diagnose der Krankheiten des Magens und Darmes** . . 103
Magenkatarrh 105
Schwächezustände des Magens (Atonie; Myasthenie; Insufficientia motorica; Ektasia; Gastroptose) 112
Magengeschwür 118
Karzinom des Magens 125
Die nervösen Erkrankungen des Magens 131
1. Sensibele Neurosen 132
2. Motorische Neurosen 134
3. Sekretorische Neurosen 137
4. Gemischte Neurose 140
Darmkatarrh 140
Darmgeschwüre 145
Darmkarzinom 146
Nervöse Darmkrankheiten 150
Habituelle Obstipation 152
Colica mucosa 154
Splanchnoptose 156
II **Diagnose der Stoffwechselkrankheiten** 159
Diabetes mellitus 161
Gicht, Arthritis urica 177
Adipositas 181

Allgemeiner Teil.

Diagnose der Verdauungskrankheiten.

Allgemeine Vorbemerkungen.

Jede Spezialdiagnose irgend eines Organes verlangt eine eingehende Voruntersuchung des Gesamtorganismus. Eine Nichtbeachtung dieses grundsätzlichen Gebotes kann für Arzt wie Patienten unliebsame Überraschungen zur Folge haben, da ja jedes Einzelorgan, also hier Magen und Darm, in Wechselwirkung zu anderen Organen, zum Gesamtorganismus steht. Die krankhaften Veränderungen der Verdauungsorgane können nun idiopathische, d. h. primäre sein und als solche anderorts sekundäre Erscheinungen auslösen, die vielleicht auf den ersten Blick wenig Beziehung zu ihnen zu haben scheinen, — ich erinnere an Tetanie bei Magenerweiterung, an Herzklopfen bei Meteorismus etc. — oder aber sie werden selbst durch andere kranke Organe bedingt, bezw. sie treten erst als eine weitere Komplikation, d. h. sekundär auf, hervorgerufen durch Propagation des Krankheitsprozesses, durch Störungen im Blutkreislauf, durch reflektorische Vorgänge etc. Nur durch eine genaue Allgemeinuntersuchung wird sich hier der Zusammenhang er-

kennen lassen. Zahlreiche Beispiele bietet hierfür die Pathologie. Lokale Stauungen im Pfortaderkreislauf, dann aber auch allgemeine Stauung infolge Dekompensation des Herzens führen zur Hyperämie des Magendarmkanals und dadurch leicht zu einer Gastroenteritis. Dyspepsie tritt ein bei Urämie, beim Diabetes, bei der Chlorose, bei funktionellen Neurosen; Gastralgien sind mit ein wichtiges Symptom der Tabes dorsalis; Obstipation kann ihre Ursache in einer Gravidität oder in konstitutionellen Momenten haben, kann die Folge eines Diabetes mellitus sein; Erbrechen findet sich bei Gastritis, Ulcus, bei Gastrektasien, aber wir wissen, dass es reflektorisch ausgelöst wird durch organische oder funktionelle Störungen im Zentralnervensystem usw. Die angeführten Beispiele zeigen, wie wesentlich eine klare Einsicht in die Beziehungen einer Einzelerkrankung zu anderweitigen krankhaften Störungen des Organismus ist. —

Es gilt also zu entscheiden, ob eine primäre (idiopathische) oder sekundäre (symptomatische) Affektion vorliegt. Dann ist zu unterscheiden zwischen organischen Krankheiten, bei denen also eine anatomische Texturveränderung nachzuweisen ist, und funktionellen, bei denen abnorme Lebensvorgänge bestehen, die nicht auf anatomisch nachweisbarer Organveränderung beruhen, sondern die auf fehlerhafte oder mangelhafte Energetik des Zellprotoplasmas (idiopathische Neurosen) zurückzuführen sind, soweit nicht rein nervöse Störungen sekundär (also z. B. reflektorisch) ausgelöst werden. Während also das Ulcus ventriculi, das Karzinom des Magens, die Gastroenteritis zur ersten Kategorie gehörten, wäre die nervöse Dyspepsie als funktionelle Störung anzusehen.

Um nun befähigt zu sein, eine richtige Diagnose zu stellen, ist die Kenntnis der speziellen Pathologie und Physiologie ebenso wichtig als die praktische Erfahrung. Allmählich lernt der Arzt das Wesentliche vom Unwesentlichen

im einzelnen Fall scheiden, er erwirbt ein gewisses Mass von Routine. Doch bedarf diese stets der Kontrolle durch wissenschaftliche Überlegung, und für den ernsten Diagnostiker ist die Diagnose stets das Produkt eines wissenschaftlichen Denkens, das die Ergebnisse einer eingehenden, möglichst objektiven Untersuchung logisch gegeneinander abwägt.

Wir wenden uns nun zur **Untersuchung der Kranken.**

Sie beginnt stets mit der Anamnese, die ganz besonders in objektiv negativen Fällen von Bedeutung sein wird. Aus diesem Grunde ist sie sorgfältig und ausreichend zu erheben. Sie berücksichtigt zuerst allgemeine Gesichtspunkte (Alter, Geschlecht, Beschäftigung, frühere Krankheiten, hereditäre Verhältnisse, Gesundheit der Familienmitglieder [Tuberkulose? Lues?]), konstitutionelle Anomalien (Gicht, Diabetes), auch die ganze Lebensführung des Patienten, fragt natürlich bei Verdauungskrankheiten nach der bisherigen Diät, der Einteilung der Mahlzeiten, nach eventuellem Potus, dem Bestand des Körpergewichtes, kurz wird, wie selbstverständlich zu erwarten, sich eingehender mit der vorliegenden Verdauungsstörung befassen (bei Frauen vergesse man nicht nach Menstruationsstörungen, dem Verlauf des Partus etc. zu fragen). Man erkundige sich also nach dem bisherigen Verlauf des jetzigen Leidens, seiner mutmasslichen Ursache und nach dem Charakter, den Begleiterscheinungen der Beschwerden. Um nichts Wesentliches zu vergessen, ist es vielleicht gut, sich eines Schemas zu bedienen, das des weiteren kurz erläutert werden soll.

Anamnese.

Name: ..... Alter: ... , verheiratet: ...
Beschäftigung: ..... , ledig: .....

Heredität: .....
Frühere Krankheiten: .....
Bisherige Diät: .....
Potus: .....

Partus: ....., Menses: .....

Jetziges Leiden. Beginn: .....
Ursache: .....
Verlauf: .....
Hauptsächliche Beschwerden: .....
Bisheriges Körpergewicht: .....

Appetit: Man unterscheidet: Anorexie — Appetitmangel; Akorie — Fehlen des Sättigungsgefühles; Bulimie — Heisshunger; Polyphagie — übermässige Nahrungsaufnahme (z. B. bei Diabetes mellitus); Parorexie — Lust nach abnormen Speisen (meist bei Hysterie, in der Gravidität); Sitophobie — Furcht vor Nahrungsaufnahme (bei psychischen Störungen, z. B. Melancholie, Hysterie).

Durst: Polydipsie (bei Diabetes mellitus).

Geschmack: Pappig, sauer, faulig.

Dyspeptische Magenbeschwerden: Druck, Völle, Aufgetriebensein (Palpitatio cordis, Asthma dyspepticum). Kommen die Beschwerden vor oder nach den Mahlzeiten, oder sind sie unabhängig davon, sind psychische Vorgänge (Ärger etc.) von Einfluss darauf? Treten sie auch in der Nacht auf? Besteht Globus? (Hysterie).

Magenschmerzen: Wo treten sie auf? (Epigastrium, Lebergegend, Kolon, Ileocökalregion? Strahlen sie

aus? z. B. nach dem Rücken). Wann treten sie auf? (vor, während, gleich nach dem Essen, oder erst nach einigen Stunden; auch nüchtern? Werden sie durch Nahrungsaufnahme beeinflusst, ist die Art der Diät (leichte — schwere Speisen) von Bedeutung? Welchen Einfluss hat körperliche Ruhe darauf? Wie ist ihr Charakter? (bohrend, brennend (Pyrosis), krampfartig, dumpfer Druck. — Viel diagnostischen Wert hat der Charakter der Schmerzen nicht).

Aufstossen: Eructatio. Geruchloses Aufstossen? oder saures, fauliges? Besteht dabei Rumination? — (d. i. das Emporsteigen der Speisen bis in den Mund und Wiederkauen, oft infolge einer Erschlaffung der Kardia).

Erbrechen: Vomitus. Was wird erbrochen (reiner Magensaft, genossene Speisen desselben Tages, vom Tag vorher? mit schleimigen, blutigen Beimengungen, oder reines Blut? Welche Menge wird erbrochen? Wann wird erbrochen? Früh nüchtern, gleich nach dem Essen etc.? Ist beim Erbrechen Übelkeit (nausea) vorhanden oder nicht? (letzteres meist bei hysterischem Vomitus).

Schmerzen im Darm: Auch hier Frage nach der Lokalisation, dem Zeitpunkt des Auftretens, der Abhängigkeit von der Nahrungsaufnahme und vom Stuhlgang, dem Charakter (Koliken, Tenesmen im Rektum) etc., bestehen Blähungen (Flatulenz), Borborygmen?

Stuhl: Wie oft? (Obstipation oder Diarrhöe?). Sind die Entleerungen schmerzhaft? (Fissura ani, entzündete Hämorrhoiden, Rektumkarzinom); ferner ist es wichtig zu fragen nach: Menge der Entleerungen, ihrer Konsistenz (fest, breiig, flüssig, geformt, nicht geformt), ihrem Aussehen, tonfarben (acholisch) bei Mangel an Gallenfarbstoff (Hydrobilirubin) durch Abschluss der Galle vom Darm, schwarz, eventuell durch Blut bedingt; ist helles Blut dabei, oder Schleim und Eiter? Man frage eventuell nach beigemischten Konkrementen (Gallensteine), nach

Tänien gliedern, ob der Kranke unverdaute Speisen oder etwa eine fettige Substanz darinnen bemerkt habe.

Urinabsonderung: Menge, Häufigkeit (Diabetes mellitus), Farbe, Konkremente.

Kopfschmerzen: Sind dieselben abhängig vom Verdauungsakt (z. B. bei nervöser Dyspepsie), vom Stuhlgang? Ihr Charakter? (Druck oder etwa Migräne). Bestehen sonst nervöse Störungen, wie Herzklopfen oder neurasthenische Allgemeinbeschwerden (Unlustgefühle, geistige, körperliche Ermattung etc.). Stehen dieselben irgendwie in Beziehung zur Digestion?

Nach Beendigung der Anamnese beginnt die körperliche Untersuchung, die, wie anfangs erwähnt, alle Organe zuerst berücksichtigen muss und auf deren Technik hier natürlich nicht näher eingegangen werden kann. Zum Schlusse erst kommt die eingehende Untersuchung des speziell erkrankten Organes. Nie unterlasse man es, gleich bei der ersten Konsultation, den Urin auf Eiweiss und Zucker zu prüfen. Eine anscheinend harmlose Digestionsstörung erhält durch ihren Nachweis eine ganz andere Bedeutung. Zur allgemeinen Untersuchung gehört die Feststellung des Körpergewichtes. Die Personenwage gehört zum Instrumentarium des Arztes. Die Kenntnis des Gewichtes lässt in Berücksichtigung des genommenen Kostmasses Schlüsse auf eventuelle Störungen im Stoffwechsel, auf maligne Prozesse im Organismus zu. Trotz enormer Nahrungsaufnahme nimmt der an schwerem Diabetes Leidende ab, während z. B. eine konstitutionelle Obesitas sich eben dadurch dokumentiert, dass trotz geringen Essens das Gewicht infolge abnormer Fettablagerung ansteigt. Bei kachektischen Individuen ist eine Gewichtszunahme oft trügerisch; sie kam deshalb zustande, weil Ödeme auftraten, natürlich ein Omen malum. Interessant sind die Beziehungen des Habitus phthisicus sive asthenicus, der nach Stiller be-

kanntlich unter anderem als Stigma die costa fluctuans decima aufweist, zur nervösen Dyspepsie; es kann dies Zusammentreffen nicht wundernehmen und erklärt sich aus der Genese der nervösen Dyspepsie als einer Konstitutionsanomalie (vergl. meine Abhandlung über „Nervöse Dyspepsie" Würzburger Abhandlungen. 1905).

Die speziellen Untersuchungsmethoden des Verdauungstraktus.

Die spezielle Untersuchung des Magens und Darmes gliedert sich in Adspektion, Palpation, Perkussion und Auskultation; dazu kommt dann noch die mikroskopische und chemische Untersuchung der Sekrete, Exkrete und der gewonnenen Verdauungsprodukte. Auskultation und Perkussion treten in ihrem Wert gegenüber der Palpation zurück. Die Adspektion betrifft nicht nur den äusseren Körper, sondern wir suchen uns durch geeignete (meist röhrenförmige) Instrumente (Spiegel, speculum) auch innere Hohlorgane sichtbar zu machen. Entweder tragen die Specula selbst eine (elektrische) Lichtquelle oder wir werfen durch einen Reflektor Licht hindurch. Diese Methode findet bekanntlich Anwendung als Ösophagoskopie — die hier keine Besprechung finden wird — und Rekto-Romanoskopie. Als „Teil der Betrachtung durch das Auge" zählt die Untersuchung durch Röntgenstrahlen hierher, die mir berufen zu sein scheint, in manchen bisher immerhin nicht eindeutigen diagnostischen Resultaten (Grösse, Lagebestimmung von Magen, Kolon z. B.) mehr Klarheit zu bringen.

Um den Mageninhalt zur genaueren Analyse zu gewinnen, bedienen wir uns, wenn es sich nicht um Erbrochenes handelt, des Magenschlauches. von Leube hat ihn zu diagnostischen Zwecken in die Praxis eingeführt. In

der Mehrzahl aller Magenkrankheiten ist eine exakte Diagnose ohne seine Anwendung undenkbar. Denn erst jetzt vermögen wir ein Urteil zu fällen über den Verlauf der Digestion, über das funktionelle Verhalten des Magens (Sekretion, Motilität vorwiegend), über die gebildeten Verdauungsprodukte selbst, über abnormen Inhalt (Blut, Schleim, Gase etc.); wir gebrauchen ihn, um mit seiner Hilfe uns über die Lage des Magens, seine Grösse, seine topischen Beziehungen zu den angrenzenden Organen, zu pathologischen Befunden (Tumoren) zu orientieren. Wer vermeint, dem Patienten die Applikation der Magensonde ersparen und auf Grund von Anamnese und äusserer Untersuchung differentialdiagnostisch richtig gehen zu können, verkennt durchaus die tatsächlichen Schwierigkeiten. Therapeutische Misserfolge werden ihm nicht erspart bleiben, fehlt ihm doch die Grundlage jeder rationellen Therapie, die richtige Diagnose.

Darmerkrankungen verlangen genaue Untersuchung des Stuhles, durch makro- und mikroskopische Betrachtung, mittelst chemischer Reaktionen. Schmidt hat versucht, durch eine Probediät eine funktionelle Prüfung des Darmes anzubahnen, einen „Normalkot" zu schaffen. In der Praxis wird allzuoft die Fäzesuntersuchung unterlassen.

Über die Bedeutung der Harnuntersuchung wurde schon oben gesprochen. Im einzelnen treten bei manchen Verdauungskrankheiten abnorme Harnbestandteile auf, doch haben sie mehr einen semiotischen als differentialdiagnostischen Wert, obwohl die positive Reaktion natürlich in manchen unklaren Fällen der Diagnose eine bestimmte Richtung geben wird. Es sei erinnert an die Diazoreaktion bei Typhus, progredienter Phthise; starke Indikanreaktion bei den Darmokklusionen; Albumosurie häufig bei Ulzerationen der Magendarmwand (Karzinom), wobei wohl der Untergang von abgestorbenem Gewebe, von Leukozyten,

durch Proteolyse die Albumose entstehen lässt, welche resorbiert wird und dann als körperfremd durch die Nieren zur Ausscheidung kommt; ferner Verminderung der Harnazidität bei Hyperchlorhydrie; NaCl-Verminderung im Harn bei Pylorusstenose etc.

Die Untersuchung des Blutes bietet in der Magen-Darmpathologie keine ausschlaggebenden Momente, die aufgestellte Abhängigkeit des Hämoglobingehaltes des Blutes vom HCl-Gehalt des Magensaftes ist nach meinen sehr zahlreichen Erfahrungen gänzlich unhaltbar.

Will man bei Inanitionszuständen über den Eiweissbestand des Körpers Kenntnis erhalten, so ist es nötig einen N-Stoffwechselversuch zu unternehmen, wobei N mittelst des Kjedahlschen Verfahrens bestimmt wird.

Nach dieser einleitenden Übersicht über den Wert der speziellen Untersuchungsmethoden mögen die einzelnen derselben genauere Besprechung finden. Zuvor wird es aber praktisch sein, die wichtigsten anatomischen Verhältnisse des Magendarmkanals zu rekapitulieren; hinsichtlich der Physiologie sei auf die entsprechenden Abschnitte in Teil I und II verwiesen.

Anatomie des Magens und Darmes[1]).

2—3 cm unterhalb der Durchtrittsstelle des Ösophagus durch das Zwerchfell liegt die Kardia des Magens, in der Höhe des 10. oder 11. Brustwirbels, links von der Medianebene. Der im Abdomen demnach noch liegende Teil der Speiseröhre heisst Pars abdominalis oder Antrum cardiacum und kann in seltenen Fällen sich derart erweitern, dass die Symptome einer Ösophagusdilatation entstehen müssen. Von der Kardia aus steigt in konvexem Bogen, den Kuppelraum des Zwerchfells berührend, der Fundus ventriculi empor, um dann in den Magenkörper, Corpus

[1]) Hierzu eine Tafel mit Fig. 1 und 2.

ventriculi, überzugehen, dessen unterer Rand die konvexe Curvatura major, dessen oberer Rand die rechts von der Kardia beginnende Curvatura minor bildet. Diese zieht nun — entgegen älteren Angaben — von ihrem Beginn aus nach abwärts, um sich erst im Pylorusteil nach rechts aufwärts zu wenden, eine Grenzstelle, die durch eine Furche markiert ist, welche den Magenkörper von der Pars pylorica trennt. Hier bildet sich während der Peristole ein vollständiger Abschluss, wie man durch Röntgenuntersuchungen sicher zeigen konnte. Während seines Bestehens öffnet sich der Pylorus. — Der Magenkörper nimmt mit der grossen Kurvatur die tiefste Stelle des Magens ein; von hier aus steigt also der Magen wieder empor, um seinen schlauchförmigen Endabschnitt zu bilden, das Antrum pylori. Es geht dann in den Zwölffingerdarm über, wobei die Grenze zwischen beiden durch eine deutliche ringförmige Einschnürung kenntlich ist, den Pylorus. Dieser liegt also meist tiefer als die Kardia, etwa in der Höhe des XII. Brustwirbels — I. Lendenwirbels, aber höher als der tiefste Punkt der grossen Kurvatur, der dem Corpus ventriculi zuzurechnen ist. Bei leerem Magen ist der Pylorus in der Medianlinie des Körpers oder sogar links davon, so dass der Magen im leeren Zustande im wesentlichen ganz der linken Körperhälfte angehört. Es wurde schon erwähnt, dass die kleine Kurvatur nicht konkav gebogen nach rechts zieht, sondern zum grösseren Teil von der Kardia aus ziemlich vertikal nach abwärts läuft. So kommt es also, dass die Hauptaxe des Magens fast vollkommen senkrecht steht, gleichzeitig aber auch nach vorne, denn die beiden Kurvaturen haben gegeneinander eine Drehung in dem Sinne ausgeführt, dass die kleine Kurvatur nach der Wirbelsäule sieht, die grosse nach vorn. Das gilt in erster Linie für den leeren Magen. Nun soll man sich zur Beurteilung pathologischer Verhältnisse vor Augen halten,

Figur 2.

Graul, Anl des Gekröses, von vorn.

der Anatomie des Menschen. 3. Bd. 2. Aufl.)

dass schon normaliter Form und Lage des Magens grosse individuelle Unterschiede zeigt, dass seine Konfiguration wesentlich abhängig ist vom Füllungszustand und von den ihm angrenzenden Organen. Eine Norm für die tiefste Stelle der grossen Kurvatur wird sich nach den neueren Untersuchungen schwer mit aller Bestimmtheit aufstellen lassen. Man darf wohl sagen, dass beim Manne dieselbe oberhalb des Nabels liegt, während sich dieselbe bei der Frau häufig tiefer stellt, da der weibliche Magen normaliter vertikaler steht als der männliche, somit ein mehr fötales Aussehen hat. Der leere Magen ist stets kontrahiert, fast ganz — wie oben gezeigt, links liegend, um bei Füllung tiefer und mit dem Pylorus über die Medianlinie nach rechts zu treten, während der Fundus sich gegen das Zwerchfell hebt. Durch das Höhertreten desselben bildet sich, um noch darauf hinzuweisen, zwischen ihm und Ösophagus ein tieferer Einschnitt, die Incisura cardiaca, die durch Faltenbildung nach innen (Plica cardiaca) bei genügender Kontraktionskraft der Muskulatur einen Verschluss bildet, durch den ein Regurgitieren nach der Speiseröhre hin gehemmt wird.

Diese neuen Ergebnisse verdanken wir in erster Linie der Röntgenuntersuchung des Magens am Lebenden (Doyen, Rosenfeld, Rieder, Holzknecht u. a.), die durch die anatomischen Ergebnisse an gehärteten Leichen (vor allem His, Archiv für Anatomie und Entwickelungsgeschichte, 1903, Ponfick) Bestätigung fanden[1]).

[1]) Aber auch die Radiologen gehen bis jetzt nicht konform. Holzknecht gibt an, dass der normale Magen bei aufrechter Körperstellung und in gefülltem Zustand die Form eines viertelkreisförmig gekrümmten Rinderhornes hat, dessen Spitze dem Pylorus, dessen breites Ende dem Fundus entspricht und so gelegen, dass sein kardiales Drittel vertikal, sein pylorisches horizontal gelagert ist. Der Pylorus liegt vor oder rechts von der

Die Fixation des Magens ist bedingt durch seine Anheftung an den Ösophagus und an das nur wenig verschiebliche Duodenum, durch seine Anlagerung ferner an die Leber, deren linker Lappen bekanntlich seine Vorderfläche zum grossen Teil bedeckt. — Die Hinterwand des Magens stösst links an die linke Nebenniere und Niere, dann an die Bursa omentalis, die zwischen ihm und dem Pankreas herabzieht. Der ganze Magen ist von Serosa überzogen. Rechts der Kardia zieht vom Diaphragma zur kleinen Kurvatur und zur unteren Leberfläche das Ligamentum hepatogastricum, links der Kardia treffen wir nach dem Fundus hin das Ligamentum phrenico-gastricum, das zur Milz weiterzieht als Ligamentum gastro-lienale. Von der grossen Kurvatur hängt das Omentum majus vor dem Colon transversum herab (Ligamentum gastro-colicum).

Die Arterien des Magens stammen aus der Arteria coeliaca, aus der die Arteria coronaria ventriculi sinistra entspringt, während die Coronaria dextra aus der Hepatica stammt. Beide verbreiten sich an der kleinen Kurvatur, um Anastomosen einzugehen mit den Arterien, die längs der grossen Kurvatur verlaufen, nämlich die Arteria gastro-epiploica dextra aus der Hepatica, und die Gastroepiploica sinistra aus der Lienalis.

Wirbelsäule. Der leere Magen zeigt im Stehen im ganzen die gleichen Verhältnisse, nur ist die Krümmung flacher, so dass das Korpus fast diagonal vom Fundus zum Pylorus zieht. Dabei stellt Korpus und Pars pylorica ein kollabiertes, dünnes, an den Dünndarm erinnerndes, diagonal zur Mittellinie verlaufendes Gebilde dar. Das Vorkommen dieses „normalen" Magens ist ein ungemein spärliches. Vielleicht entsprechen, nach Holzknecht, die bisher als Mikrogastrie beschriebenen Zustände der „normalen" Magenform. (cfr. Holzknecht. Mitteilungen aus dem Laboratorium für radiol. Diagnostik und Therapie. 1906.) Wie man sieht, muss erst durch weitere Untersuchungen hierin Klarheit geschaffen werden.

Die Venen gehören zum Portalsystem.

Hinsichtlich des Kolons soll daran erinnert werden, dass die linke, oft spitzwinkelig gebogene Flexura colica bis zur Milz, eventuell bis in die linke Zwerchfellkuppe reicht, und demgemäss höher steht als die rechte Flexur, die ja durch die Leber, unter welche sie, vom unteren Nierenpol kommend, hingeht, herabgedrückt wird. Demgemäss zieht das Colon transversum von rechts nach links oben, oft der grossen Magenkurvatur folgend, oft nach unten Schlingen und Krümmungen bildend, zur Regio hypochondria, um hier die linke Flexur zu bilden, welche durch das Ligamentum phrenico-colicum am Zwerchfell fixiert ist.

Duodenum, Colon ascendens und Colon descendens haben nur ein kurzes Gekröse, während das Colon transversum und die Flexura sigmoidea an eine lange Peritonealduplikatur geheftet sind, so dass sie zu grossen Dislokationen befähigt werden. So hängt zuweilen das Querkolon bei Enteroptose bis zum kleinen Becken herab, das S Romanum zeigt nach den Untersuchungen von Curschmann die verschiedensten Schlingenlängen und Lageanomalien. Die Schleife kann z. B. vom kleinen Becken nochmals neben dem Colon ascendens aufsteigen (cfr. Merkel, Handbuch der topogr. Anatomie. Bd. II. 1899).

Ausgezeichnet ist der gesamte Dickdarm durch seine drei muskulären Längsstreifen (Taeniae coli), die zwischen sich die Haustrae coli, also Aushöhlungen, bilden. Am Übergang des Dünndarmes in den Dickdarm befindet sich die Valvula coli, die durch das Zusammentreffen von drei Schleimhautfalten gebildet wird. Unterhalb derselben liegt der blindsackförmige Blinddarm, an ihm hängt der Processus vermiformis.

Aus der Histologie und Physiologie des Magens sei daran erinnert, dass zweierlei Drüsen unterschieden werden: Fundusdrüsen und Pylorusdrüsen. Beide sind tu-

bulöser Natur und münden beide in die Magengrübchen; doch unterscheiden sie sich anatomisch dadurch, dass in den Fundusdrüsen, die den Hauptteil ausmachen, zweierlei Zellarten vorkommen: die Hauptzellen und die grösseren, zwischen sie unregelmässig verteilten Belegzellen.

Hinsichtlich ihrer Funktion steht wohl soviel fest, dass die Hauptzellen der Fundusdrüsen Pepsin und Labferment sezernieren, während die Salzsäure nach Heidenhain und Anderen nur in den Belegzellen der Fundusdrüsen gebildet wird; der Pylorus produziert nach den neuen Untersuchungen Glaessners[1]) nur Labferment, kein echtes Pepsin (bezw. Pepsinogen), wie bisher angenommen wurde. Dagegen fand Glaessner im Pylorus das „Pseudopepsin", das entgegen dem Pepsin auch in schwach alkalischer Lösung wirksam ist. — Das einfache Zylinderepithel der Mukosa liefert den Magenschleim.

In Beziehung auf die Magenmuskulatur sei ins Gedächtnis zurückgerufen, dass dieselbe besonders in der Pars pylorica mächtig entwickelt ist, wo longitudinale und ringförmige Züge zusammentreffen. Die Pars pylorica wirft durch ihre kräftigen Kontraktionen den Chymus in das Duodenum (cfr. pag. 10). Die Magenaktion wird durch den Füllungszustand des Duodenums reguliert, desgleichen hebt, wie Pawlow fand, ein starker Säuregrad im Duodenum die weitere Entleerung solange auf, bis durch die alkalische Reaktion des Pankreassekretes die Azidität neutralisiert ist; der saure Magensaft regt andererseits, um dies hier noch zu erwähnen, die Pankreasabscheidung an. Auch scheint die molekulare Konzentration des Chymus vom Duodenum aus die Pylorusfunktion zu beeinflussen (Carnot und Chassevant).

Hinsichtlich der Innervierung des Magens wissen wir

[1]) Hofmeisters Beiträge 1901.

bestimmt, dass vorwiegend der N. vagus der sekretorische Nerv des Magens ist, dass aber auch zerebrale Erregungen direkt die Sekretion beeinflussen. Desgleichen führt der Vagus und Splanchnicus motorische Fasern, die teils von der Gegend der Vierhügel herstammen (konstriktorische und dilatatorische Fasern für Kardia, konstriktorische für den Pylorus), teils aus dem Corpus striatum (dilatatorische Fasern für Kardia, Pylorus).

Das Zylinderepithel der Darmschleimhaut ist durch seinen Kutikularsaum ausgezeichnet, zwischen den einzelnen Zylinderzellen sieht man schleimproduzierende Becherzellen. Charakteristisch sind dann noch die adenoiden Elemente, zu denen die Peyerschen Plaques gehören, die bekanntlich bei tuberkulösen und typhösen Darmerkrankungen hochgradige Veränderungen zeigen. — Noch einige Worte über den reinen Darmsaft, also das Sekretionsprodukt der Zylinderzellen, der Brunnerschen (im Duodenum) und Lieberkühnschen Drüsen. Die sekretorische Bedeutung dieser letzteren ist noch nicht geklärt. Neuerdings schreiben verschiedene Autoren den Brunnerschen Drüsen die Absonderung eines proteolytischen Fermentes zu. Sicher ist jedoch soviel, dass der reine Darmsaft kein Eiweiss verdaut und kein Fett spaltet, wohl aber invertierende und amylolytische Eigenschaft in geringem Grade hat. Trotzdem hat der Darmsaft für die Proteolyse nach den interessanten Untersuchungen der letzten Jahre Bedeutung. Er aktiviert nämlich durch einen (enzymartigen) Stoff, den Erhitzen unwirksam macht, der von Pawlow Enterokinase, von Hekma Zymolysin genannt wird, das vom Pankreas sezernierte Zymogen des Trypsins. Ausserdem hat Cohnheim nachgewiesen, dass der Darmsaft ein Enzym enthält, dass bereits hydriertes Eiweiss, also Albumosen und Peptone weiter in Amidokörper spaltet. Die Reaktion des Dünndarmsaftes, der im Durchschnitt 0,2—0,5 % Natriumkarbonat

enthält, wurde am Lebenden an Dünndarmfisteln sowohl alkalisch, als auch in den oberen Abschnitten sauer gefunden. Matthes sieht als Grund hierfür die Kohlensäure an. Die Soda ist, um hiermit zu schliessen, von Bedeutung bei der Verseifung der Fette und der Lösung der Fettsäuren (Pflüger).

Eine gedrängte Darstellung der Anatomie des **Rektums** ist deshalb mit Schwierigkeiten verbunden, weil mannigfache Differenzen bestehen. So herrscht keine Einheitlichkeit in der Hauptfrage, von welchem Punkte des S Romanum an das Rektum beginnt. Während Waldeyer dessen Anfang, nach Messungen an der Leiche, 12—15 cm oberhalb des Afters ansetzt, treffen wir Zahlen von beiläufig 18 cm, 22 cm, ja 30 cm (Rotter). Ich folge im wesentlichen den neuen Untersuchungen Schreibers, die in seiner Monographie „Die Rekto-Romanoskopie", Berlin 1903, niedergelegt sind. Nach der neuen Darstellung Waldeyers beginnt das Rektum nicht mehr an der Articulatio sacro-iliaca, sondern erst in der Höhe des dritten Kreuzbeinwirbels. Der darüber liegende Teil, der noch einen Peritonealüberzug und damit ein Mesokolon besitzt, gehört also entgegen der bisherigen Gewohnheit zum S Romanum. Daher die so stark differierenden Längenangaben. Das Rektum verläuft von diesem Grenzpunkt aus zuerst längs der Kreuzbeinaushöhlung, um sich dann in einem nach vorn konvexen Bogen abwärts nach hinten zum Anus zu wenden.

Schreiber, der seine Messungen an Lebenden vorgenommen hat, gibt als durchschnittliches Längenmass 11,5 cm an. An der oben genannten Grenzstelle befindet sich nach ihm eine querverlaufende Schleimhautfalte, die Plica rectoromana. Er unterscheidet am Rektum 2 Abschnitte, dessen unterer vom Anus bis zum Beginn der weiten Ampulle reicht und ca. 4,5 cm lang ist, — die Pars perinealis sive analis.

In ihm liegt die Sphinkterregion, nämlich der Sphincter externus (ein quergestreifter Muskel, der Bündel der Levatores ani in sich aufnimmt) und einige Zentimeter oberhalb der Sphincter internus, ein glatter Muskelring. Der obere Abschnitt — 6—7 cm lang — umfasst mithin die Ampulla recti und reicht bis zur oben genannten Grenzfalte — der Plica recto-romana. Ausser dieser Schleimhautfalte sind im Rektum noch mehrere andere vorhanden, die oft der Einführung von Sonden etc. etwas den Weg versperren können. Am konstantesten ist die mittlere derselben, die meist rechts verläuft (Kohlrauchsche Falte), 7,5 cm oberhalb der Analöffnung. Da sie etwa in der Mitte des Os coccygis liegt, so nennt sie Schreiber Plica coccygea. Auch im untersten Teil des S Romanum begegnet man kleinen, halbmondförmigen Falten. Sonst ist die Mucosa dadurch ausgezeichnet, dass oberhalb der Sphinkteren Längsfalten (Columnae rectales) sichtbar werden, die diesem Teil das gerunzelte Aussehen verleihen. In dieser Region, also etwas oberhalb des Sphincter internus, liegt in der Submukosa der Plexus hämorrhoidalis internus, der zur Bildung innerer Hämorrhoiden Veranlassung geben kann, die nach Literaturangaben auch weit oben auftreten, in seltenen Fällen im Bereich der Flexur. Derselbe sendet sein Blut durch die Vena haemorrhoidalis sup. in die Pfortader, durch die V. haemorrh. media dagegen in die Hypogastrica und durch die V. haemorrh. externa in die V. pudenda communis. Die beiden letzteren gehören somit zum Stromgebiet der Vena cava inferior auf dem Weg der Hypogastrica. — Die äusseren Hämorrhoiden liegen ausserhalb des Sphincter externus und gehen von ektatischen Venen des subkutanen Gewebes der Analgegend aus. Die anatomische Existenz eines dritten Schliessmuskels wird wohl nicht mehr anerkannt. — Die Mukosa zeigt wie die des übrigen Darmes, dichtgedrängte Lieberkühnsche Drüsen.

Adspektion.

Die Adspektion gibt neben ihren sonstigen allgemeinen Resultaten (Ernährungszustand: Adipositas oder Macies, pathologische Hautverfärbungen: Ikterus; Bronzefärbung der Haut bei Morbus Addisonii, Bronzediabetes; abnorme Blässe, die Verdacht auf Blutungen, Blutanomalien erweckt; Cyanose etc., etc.) oft manche wertvolle diagnostische Winke für die Verdauungskrankheiten. Wichtig, sowohl für Adspektion wie Palpation ist es, dass die Untersuchung im warmen Zimmer vorgenommen wird, damit Muskelkontraktionen, durch Kältereize bedingt, unterbleiben. Durch richtige — horizontale — Lagerung, gleichmässiges ruhiges Atmen sollen die Bauchdecken möglichst erschlafft sein. Dann werden eventuell abnorme Verhältnisse des Abdomens schon für das Auge sichtbar; sind die Bauchdecken freilich zu adipös, kann die Adspektion ergebnislos verlaufen. Normaliter ist das Epigastrium gegenüber dem Mesogastrium (also der Nabelgegend) leicht eingesunken, von glatter Oberfläche. Die Konturen des Magens oder solche der Därme lassen sich nicht wahrnehmen. Nur unter ganz besonders günstigen Umständen wird es wohl möglich sein, an einem sich respiratorisch wenig verschieblichen Schatten deutlich die grosse Kurvatur des Magens zu erkennen, worauf Knapp (Deutsche med. Woch. 1902, Nr. 18) hingewiesen hat, auf alle Fälle eine Untersuchungsmethode, deren Ergebnis starken Irrtümern unterworfen ist. Anders natürlich, wenn es sich um magere Individuen handelt. Dann ist es eventuell nicht schwer, bei Gastroptose die Magengrenzen oder das durch Gase aufgetriebene Kolon, überhaupt krankhafte Formveränderungen des Unterleibes allgemeiner (Meteorismus, Aszites) oder lokaler Natur (Tumoren der einzelnen Organe, lokaler Meteorismus) zu sehen. — Zumal wird das Bild deutlich werden, wenn Magen und Kolon in Peristaltik geraten.

Grossen diagnostischen Wert hat die periodisch wiederkehrende krampfartige „Magensteifung“ oder „Darmsteifung“, besonders wenn letztere stets in gleichen Darmabschnitten wiederkehrt. Dann kämpfen Magen oder Darm gegen ein Hindernis an, das sich ihnen bei Weiterbeförderung ihres Inhaltes in den Weg stellt, mag es organischer oder funktioneller Art sein, also z. B. auf rein nervösem Spasmus beruhen. Stark auftretende Magensteifung spricht meiner Erfahrung nach im Zweifelfall gegen eine starke Dilatation, da natürlich eine genügende muskuläre Kontraktionsfähigkeit noch vorhanden sein muss. Während bei einem mechanischen Ileus durch einfache Okklusion oberhalb der Stenose (solange natürlich keine Peritonitis besteht, also hauptsächlich bei chronischen Stenosen) starke sichtbare Peristaltik aufzutreten pflegt, fehlt sie bei einem paralytischen Ileus durchaus, ein wichtiger diagnostischer Fingerzeig im meist dunkelen Gebiet der Ileusätiologie. Ein solcher paralytischer Ileus kommt vor bei Peritonitis, Thrombose und Embolie der Arteria mesaraica, zuweilen nach Laparotomien etc. Hier ist der Leib ruhig und gleichmässig aufgetrieben. Es besteht also Meteorismus.

Wir unterscheiden den allgemeinen Meteorismus vom lokalen. Ersterer ist nicht nur abhängig von der Gasentwickelung im Magen, resp. Darm, von gestörter Peristaltik, sondern von der Resorption der Gase, die durch die Darmgefässe (Zuntz-Tacke) erfolgt. So ist es erklärlich, dass Zirkulationsstörungeu der Darmwand Meteorismus erzeugt. Darauf führe ich auch den Meteorismus bei Lebercirrhose in erster Linie zurück. Allerdings besteht doch noch zu wenig klinische Beobachtung über den durch Zirkulationsstörungen bedingten Meteorismus. Nicht zu vergessen ist, dass bei Nervösen (spez. Hysterie) durch Aërophagie einerseits, andererseits infolge Krampfes des

Zwerchfelles Luftansammlung im Abdomen zustande kommen kann. Es soll noch erwähnt werden, dass starke Luftansammlung in den Därmen Dyspnoe und Steigerung des Blutdruckes, infolgedessen Herzanomalien hervorrufen kann. Experimentell wurde dies von Stadler und Hirsch (Grenzgebiete 15. 1901) gezeigt.

Der lokale Meteorismus hat natürlich, wenn er deutlich zu erkennen ist, Bedeutung für die Lokalisation. Ein Beispiel aus der Symptomatologie des Ileus mag dies wieder illustrieren. Die durch Strangulation doppelt abgeschnürte Darmschlinge, die durch Zirkulationsstörungen infolge der Abschnürung gelähmt wird, ist meteoristisch aufgetrieben und zeigt keine Peristaltik (Wahlsche Schlinge). Sind also die Bauchdecken dünn, ist die Schlinge nicht zu klein, so ist dies für die lokale Diagnose, für einen eventuellen operativen Eingriff von grösstem Wert. Neuerdings haben Anschütz und Blumberg darauf hingewiesen, dass bei tiefsitzendem Dickdarmverschluss zuerst ein Meteorismus im Cökum sich deutlicher bemerkbar macht. Freilich zeigt die Praxis, dass oft die genaue Erkennung der sich aufblähenden Därme (ob Kolon, ob Flexura, ja sogar ob Dünndarmschlingen vorliegen) meines Erachtens nach recht schwierig werden kann, was nicht wundernimmt, wenn man schon allein die mannigfachen Dislokationen ins Auge fasst, deren das Kolon oder die Flexura sigmoidea fähig ist; auch die Grösse der aufgeblähten Schlingen lässt sich nicht ohne weiteres für Dickdarm und gegen Dünndarm verwerten. Im wesentlichen wird natürlich der meteoristisch aufgetriebene Dünndarm die Mitte des Abdomens einnehmen, während die Blähung des Kolon eine Hervorwölbung der seitlichen Partien (Flankenmeteorismus) und des Mesogastriums zur Folge haben wird. Lokaler Meteorismus des Magens (Tympania) wird, wie schon erwähnt, häufig bei Hysterischen angetroffen.

Eine starke Auftreibung des Leibes, gewöhnlich mit vorgetriebenem Nabel, kann ihre Ursache in einem Ascites haben. Dabei zeigt sich häufig eine Ektasie der Venen der Bauchhaut, aus deren Lokalisation man einen Schluss auf die Genese desselben machen kann. Handelt es sich nämlich um eine Stauung im Pfortadergebiet (also z. B. bei Lebercirrhose), so sind die Hautvenen der Regio umbilicalis erweitert, weil das Blut durch die offen gebliebene Nabelvene (im Ligamentum teres), die Venae paraumbilicales, dann Epigastricae (oder Mammariae internae) zur Vena cava superior fliesst, zum Teil aber durch die Venae epigastricae superficiales in die Saphena zur Cava inferior.

Venenektasien an den seitlichen Teilen des Abdomens rühren daher, dass der Blutabfluss aus der Vena cava inferior gehemmt ist, wozu schliesslich auch der Druck eines Ascites führen kann, dann natürlich die Dekompensation des rechten Herzens etc. Hier stellt sich nämlich eine Verbindung her zwischen den Venae epigastricae, mammariae internae und der Cava superior.

Ein beim Husten in der Linea alba (meist oberhalb des Nabels) hervortretender Tumor — Hernia epigastrica — ist deshalb von Bedeutung, weil er infolge peritonealer Verwachsungen Ursache von „Magenschmerzen" sein kann.

Nicht selten ist im Epigastrium Pulsation sichtbar und natürlich fühlbar. Diese epigastrische Pulsation findet sich häufig bei nervösen Individuen mit geringem Fettpolster, wo sie dann auch im Bereich der Aorta abdominalis fühlbar wird, ohne dass etwa ein Aneurysma (hierbei meist Tumor links vom Nabel) vorläge. Individuen, die an Gastroptose leiden, zeigen gleichfalls häufig die Erscheinung. Im übrigen tritt sie immer dann auf, wenn das rechte Herz, sei es infolge Tiefstandes des Zwerchfelles, infolge Retraktion der

Lungenränder oder dilatativer Hypertrophie dem Thorax in grösserer Flächenausdehnung anliegt.

Blutungen aus dem After, Tenesmen etc. fordern stets zur Untersuchung des Rektums auf, da die Beschwerden z. B. durch ein Karzinom bedingt sein können. Der erste Teil der Untersuchung wird auch hier in der Adspektion bestehen, die am besten in Knieellenbogenlage vorgenommen wird.

Durch Auseinanderziehen der Gesässbacken wird man eine entzündliche Rötung, überhaupt äussere lokale Affektionen erkennen (Kondylome, Prolapsus ani). Hierzu gehören auch die äusseren Hämorrhoiden, die auf Ektasie der äusseren Hämorrhoidalvenen beruhen. Sie können ihre Ursache ebenfalls in Pfortaderstörungen haben, indem ja die Hämorrhoidalis aus dem Stromgebiet der Vena portae, Verbindung eingeht mit den oben genannten äusseren oder inneren Venen, die durch die Vena pudenda communis zur Vena cava inferior führen. Die Forschungen von Reinbach haben in die ganze Ätiologie der Hämorrhoiden in mancher Hinsicht neues Licht geworfen und scheinen mir oft klinische Bestätigung zu finden, indem in zahlreichen Fällen von einem vermehrten Blutdruck in keiner Weise die Rede sein kann, sondern die Bildung der Varicen auf eine primäre Gefässanomalie (Angioma) zurückzuführen ist. Dafür spricht entschieden das Auftreten im jugendlichen Alter, die hereditäre Disposition.

Die weitere Besichtigung des Rektums erfordert die Anwendung der Rektoskopie, wovon in einem eigenen Kapitel die Rede sein wird. Ihr hat die Exploratio per digitum voranzugehen.

Seit alters her ist die Adspektion der Zunge mit der Untersuchung der Verdauungsorgane eng verknüpft. Freilich legen wir heutzutage auf einen direkten inneren Zusammenhang zwischen „belegter“ Zunge und Magenkrankheit

weniger Wert, dagegen — auch therapeutisch — viel grösseren zwischen kariösen oder fehlenden Zähnen und Magen- und Darmanomalien. Darauf ist in Teil II, S. 51 wiederholt hingewiesen worden. Die Untersuchungen von Joh. Müller haben gezeigt, dass der Zungenbelag in erster Linie bedingt wird durch krankhafte Affektionen der Mundhöhle selbst, sei es, dass es sich um eine Stomatitis handelt, oder dass durch irgend einen schmerzhaften entzündlichen Prozess (z. B. Angina, Parulis) die Bewegung der Zunge und damit die mechanische Selbstreinigung der Zungenoberfläche unterbleibt. Sonst haben zahlreiche Gesunde einen grau-weisslichen Zungenbelag, der von einer — individuell sehr verschiedenen — stärkeren Ausbildung der Papillae filiformes abhängt.

Noch einige Worte dem Foetor ex ore. Er wird natürlich durch Zersetzungsvorgänge in der Mundhöhle selbst entstehen (kariöse Zähne; häufige Zahnfleischblutungen bedingen ebenfalls einen faden Blutgeruch), dann durch solche im Magen (H_2S; Buttersäure; Eiweissfäulnis). Rosenheim (Therap. d. Gegenwart, 1902, X) hat darauf hingewiesen, dass ihn auch „intestinale Eiweissfäulnis“ auslöst infolge Resorption der Gase und Exspiration derselben durch die Lunge. Bekannt ist der prognostisch meist infauste obstartige Acetongeruch bei Coma diabeticum.

Palpation.

Durch die Inspektion des Abdomens haben wir im wesentlichen nur diagnostische Andeutungen erhalten, die in jeder Weise der Ergänzung und der Kontrolle durch weitere, zuverlässigere Untersuchungsmethoden bedürfen. Hierzu zählt entschieden die Palpation, deren Ergebnis allerdings ganz besonders von der richtigen Technik und anderweitigen Nebenumständen abhängig ist. Zu diesen gehört

die Vornahme der Untersuchung im warmen Zimmer, die horizontale Rückenlage, die möglichste Entspannung der Bauchmuskulatur. Um dies zu erreichen, lässt man den Kopf des Patienten möglichst horizontal lagern, lässt ferner die Beine mässig an den Körper heranziehen und regelmässig atmen, eventuell bei offenem Munde. Durch jedes Anhalten des Atems tritt eine Bauchdeckenspannung ein. Dass diese unterbleibt, darf der Arzt nur ganz leise und zart, allmählich in die Tiefe eingehend, palpieren; seine Hände müssen warm sein, sonst wird sofort eine reflektorische Kontraktion der Abdominalmuskulatur ausgelöst. Er lege die flache Hand auf das Abdomen und wird um so sicherer fühlen, je zarter er vorgeht. Das betone ich ganz besonders, wenn es sich darum handelt, wenig voluminöse, ziemlich oberflächliche Gebilde, wie z. B. den unteren normalen Leberrand, die weiche, intumeszierte Milz abzutasten. Ferner ist Gewicht darauf zu legen, dass der Arzt zur Rechten des Kranken auf der Bettkante sitzt. Stehend kann man nicht fein palpieren, meiner Ansicht nach auch nicht in der Weise, dass man krallenförmig die Finger krümmt und versucht, das Organ von oben her zu umfassen. Die horizontale Lage wird nach Bedürfnis gewechselt, oft palpiert man die Leber deutlicher, wenn der Kranke die rechte Seitenlage halb einnimmt; eine Ren mobilis, deren Diagnose ich entgegen den Angaben in den Lehrbüchern für nicht so leicht halte, unter Umständen erst in Knieellenbogenlage, bei der dieselbe nach vorne kommt. Eine grössere Erschlaffung der Muskulatur erzielt man durch die Untersuchung im warmen Bad; freilich finde ich dieselbe wieder erschwert durch die für den Arzt unbequeme Lage der Patienten. Als ultimum refugium kommt die Untersuchung in Narkose.

Die Angabe Obrasztows, dass durch die Bauchdecken zuweilen der Pylorus abgetastet werden kann, kann

ich für solche Fälle bestätigen, bei denen eine Hypertrophie desselben angenommen werden musste; es handelte sich also um pathologische Erscheinungen.

Oft führt die einfache Palpation des Abdomens nicht zum Ziel, wenn es sich darum handelt, Organe von einander zu differenzieren, ihre Grösse oder etwa die Zugehörigkeit eines Tumors zu bestimmen. Dann greift man zur Hilfe der Aufblähung, zur Insufflation des Magens oder des Darmes. Hierdurch treten die insufflierten Organe mit ihren Konturen plastisch hervor und werden damit sowohl der Adspektion, wie auch der Perkussion, infolge der veränderten Spannungsverhältnisse, im beschränkten Masse auch der Auskultation zugänglich.

Oft werden wiederholte Untersuchungen nötig werden, bei gefülltem Magen und Darm, dann wieder bei möglichst entleerten Organen. Dies gilt ganz besonders für das Kolon, da Kotanhäufungen speziell in der Flexura sigmoidea angetroffen werden, die bei der ersten Untersuchung durchaus den Eindruck eines soliden Tumors machen können. Ihr Verschwinden nach einer gründlichen Entleerung (am besten durch Ölklysmata) klärt dann erst die Natur des fraglichen Tumors auf. In der Regel gibt freilich schon die Palpation einigen Aufschluss, indem die Kottumoren eine teigige, also eindrückbare Konsistenz haben. Ihre Grösse ist eine durchaus wechselnde. Die Frage nach chronischer Obstipation wird in all diesen Fällen besonderen Wert haben.

Die Palpation des Abdomens erfordert die ganze Aufmerksamkeit des Arztes, um Trugschlüsse zu vermeiden. Von den Kottumoren, die eventuell ein Dickdarmkarzinom etc. vortäuschen könnten, war schon die Rede. Eine andere Fehlerquelle entsteht dadurch, dass ein kontrahierter Muskelbauch eines Rectus abdominis, z. B. in der Pylorusgegend, für einen Tumor des Magens etwa gehalten wird. Hier

lasse man den Patienten den Leib kontrahieren und man wird fühlen, wie der fragliche Tumor sich durch seine Kontraktion als muskuläre Schicht dokumentiert. Oder man meint einen pathologischen Strang in der Mitte des Abdomens zu fühlen, während es nur das kontrahierte Colon transversum ist. Man erinnere sich, dass das Kolon beweglich ist, solange keine Verwachsungen bestehen, und dass in der Aufblähung des Organes ein wichtiges diagnostisches Hilfsmittel gegeben ist. Es würde zu weit führen, hier alle denkbaren Fehlerquellen aufzuzählen, im speziellen Teil wird die Differentialdiagnose genauer besprochen, nur möchte ich den Rat geben, bei allen Tumoren, die Frauen betreffen und im Bereich des kleinen Beckens liegen, die Exploratio per vaginam nicht zu unterlassen.

Bei der Palpation des einzelnen Organes achtet der Untersucher auf Form, Grösse, Konsistenz, Oberfläche (ob glatt, höckerig) und Beweglichkeit. Er wird versuchen, das fragliche Gebilde zu umgreifen, wird sein Verhältnis zu den Bauchdecken (ob damit verwachsen oder darunter verschieblich etc.), zu den benachbarten Organen, zur respiratorischen Verschieblichkeit prüfen, indem er gleichzeitig darauf achtet, ob etwa bei der Palpation auskultatorische Phänomene (z. B. Plätschergeräusche) oder Schmerzen auftreten.

Die letzten Erscheinungen mögen noch eine kurze Darlegung erhalten. Hinsichtlich der respiratorischen Verschieblichkeit kommt es darauf an, ob das betreffende Organ dieselbe vom Zwerchfell mitgeteilt erhalten kann. Das ist in erster Linie dann der Fall, wenn die Organe dem Zwerchfell anliegen und in ihrer Lage nicht fixiert sind. Es wird demnach die Leber, die Milz und auch der Magen respiratorische Verschieblichkeit zeigen, dieser freilich in nur geringem Masse, da er am Ösophagus fixiert ist und seine Berührung mit dem Zwerchfell eine nur ge-

ringe ist. So besteht ein differentialdiagnostischer Unterschied zwischen einem Tumor der grossen Kurvatur und z. B. einer hydropischen Gallenblase darin, dass die Gallenblase durchaus die ausgiebigen respiratorischen Verschiebungen der Leber teilt, während es möglich ist, einen Magentumor, der natürlich nicht mit der Leber verwachsen sein darf, auf der Höhe der Inspiration festzuhalten und am Hinaufrücken während der Exspiration zu verhindern (Minkowski). Keine respiratorische Verschieblichkeit zeigen die Nieren, das Pankreas, das Duodenum, Kolon (hier aber passive Beweglichkeit) und ihre Tumoren, ferner die Tumoren des Netzes, des Peritoneums (z. B. tuberkulöse Infiltrate), natürlich schliesslich die der Mesenterialdrüsen.

Plätschergeräusche (Sukkussion) werden im Magen und Darm hervorgerufen, wenn flüssiger und gasförmiger Inhalt durch stossweise Palpation in Bewegung gesetzt wird. Normaliter freilich kontrahiert sich die Muskulatur so fest um den Inhalt (peristolische Funktion), dass das Sukkussionsgeräusch bei mässiger Füllung nicht ausgelöst werden kann. Es muss dann vielmehr eine muskuläre Atonie vorliegen; bei hohem Grad derselben wird sogar spontan bei einer Drehung oder Erschütterung des Körpers Plätschern hörbar. Diese muskuläre Atonie ist entweder kongenital oder entsteht erst durch dauernde Überdehnung und daraus resultierender Funktionsschwäche des Magens oder Darmes. Natürlich werden auch hier individuelle Verschiedenheiten bemerkbar sein. Nur darf man nicht ohne weiteres, was oft fälschlich geschieht, auf Grund eines Plätschergeräusches direkt auf motorische Insuffizienz, Gastroptose, Gastrektasie schliessen, wie später noch eingehender klargelegt werden wird. Auf alle Fälle ist aber Magenplätschern bei normaler Belastung eine pathologische Erscheinung, mag es auch keine subjektiven krankhaften Beschwerden hervorrufen. Es ist für die Diagnose die

peristolische Funktion (Stiller) des Magens zu trennen von seiner peristaltischen.

Der Umstand, dass jede Algesie der Haut auf verschiedenster Art ausgelöst werden kann, sei es durch peripheren oder zentralen Reiz, wobei die verschiedensten Wege für die Schmerzleitung möglich sind (direkter oder indirekter durch Irradiation), macht es erklärlich, dass Schmerz in vielen Fällen nur ein unsicheres diagnostisches Resultat gewährt.

Lennander hat bekanntlich den sicheren Nachweis gebracht (Grenzgebiete X), dass thermische und mechanische Reize in den Organen des Abdomens (Leber, Niere, Magen, Darm) keinerlei entsprechende Empfindungsqualität auslösen. So steht überhaupt die ganze Frage der eigentlichen Entstehung der Viszeralschmerzen noch in Diskussion, denn wenn Lennanders Ansicht, dass hierbei nur bei Reizung des parietalen Peritonealblattes Algesie entstehen kann, für den überwiegenden Teil aller Schmerzaffektion des Abdomens vollste Gültigkeit haben wird — gehen dort die meisten schmerzhaften Abdominalerkrankungen mit peritonitischer Reizung einher —, so scheint es unnatürlich, alle Schmerzen bei Magen-, Darmkrankheiten damit erklären zu wollen. Vielmehr hat die Ansicht Nothnagels vieles für sich, dass die Viszeralorgane für ihre adäquaten Reize Schmerzempfindung haben, wenn der für sie physiologische Reiz in abnormer Weise sie trifft, der in geringerer Intensität vorerst vielleicht nur „Unlustgefühle" schafft; es ist selbstverständlich, dass dabei mit der Erregungsfähigkeit des Nervensystemes in toto ebenfalls zu rechnen ist, woraus die individuellen Verschiedenheiten zu erklären sind. Eine übermässige freie Säure genügt somit, je nach der Empfindlichkeit der Mukosa, um Magenschmerzen zu bereiten, desgleichen abnorme Gasentwickelung, eventuell abnorme Verdauungsprozesse. So ist es mir z. B. wohl erklärlich, dass

hin und wieder bei Achylie Algesien hervorgerufen werden. Den Schmerz bei Kolik lässt Nothnagel im Darm selbst entstehen, indem die anormale tetanische Kontraktion eine arterielle Anämie bedingt, die ihrerseits Schmerzen erregt. Wilms bestreitet auch dieses und führt den Kolikschmerz auf Zerrung des Mesenteriums zurück. Interessant ist in Hinblick auf die Gefässkontraktion, dass Pal bei Kolikanfällen Blutdrucksteigerung beobachten konnte.

Der das Organ treffende Reiz verläuft nun in den sensibelen (oder Schmerz?)-Bahnen des Sympathikus bekanntlich durch grosse Ganglien hindurch (Plexus und Ganglion coeliacus) auf dem Weg der Splanchnici aufwärts zur grauen Substanz des Rückenmarkes. Bei den zahlreichen Anastomosen und Kollateralen, die die Bahn kreuzen, ist es leicht möglich, dass der Reiz auf andere zentripedale Bahnen übergeht, so dass schliesslich infolge der exzentrischen Projektion die Schmerzempfindung in Regionen auftreten kann, die örtlich vom Ausgangspunkt geschieden sind. Dabei kann die kutane Algesie als Schmerzpunkt, also zirkumskript, im Verlauf eines bestimmten Nerven auftreten (neuralgischer Druckpunkt von Valleix). Bei Viszeralneuralgien findet man einen druckempfindlichen Plexus coeliacus, aorticus, mesentericus, gleichfalls häufig bei allgemeiner Neurasthenie, oder wir begegnen einem diffusen Verbreitungsbezirk, der übrigens spontan nicht bemerkbar zu sein braucht, sondern erst durch die Palpation entdeckt wird. Solche hyperalgetische Hautzonen hat Head als abhängig von inneren Erkrankungen nachgewiesen. Sie entsprechen stets einer segmentären Verbreitung, indem die Irradiation eben das betreffende Rückenmarkssegment getroffen hat. Man findet sie, indem man z. B. mit dem Perkussionshammer, oder dem Knopf einer Nadel über die Haut streicht. Head gibt an, dass bei Magenaffektion die kutane Hyperalgesie dem VI., VII., VIII., IX. Dorsalsegment entspricht,

bei Darmaffektionen dem IX., X., XI., XII. Es wird wohl darauf zu achten sein, dass man solche Headsche Zonen nicht mit den Hyperästhesien der Hysterischen verwechselt. Diese sind zentralen Ursprunges, betreffen oft auch tieferliegende Gebilde (Faszien, Knochen, Gelenke) und lassen sich in ihrer Natur durch die Berücksichtigung anderer hysterischer Stigmata (hysterogene Zonen, Hautanästhesie, besonders als Hemianästhesie) erkennen. Einen diagnostischen Wert für die Erkenntnis pathologischer Affektion der Verdauungsorgane kann ich übrigens den Headschen Zonen nicht beimessen.

Einige Druckpunkte (z. T. direkte, z. T. reflektorischer Natur) haben dagegen grössere Bedeutung für die Diagnose. Es sind dies der epigastrische Druckpunkt bei Ulcus ventriculi links (kleine Kurvatur) oder rechts (Duodenum) oder in der Medianlinie. Zuweilen, aber durchaus nicht häufig — findet sich beim Ulcus ein zweiter am Rücken dicht neben der Wirbelsäule, links vom XII. Brustwirbel (Boas). Rechts vom XII. Brustwirbel, 2—3 Finger ausserhalb der Wirbelsäule, begegnet man einem Druckpunkt, der bei Cholecystitis wahrnehmbar wird. Dass die grossen sympathischen Ganglien Druckpunkte bei Viszeralneuralgie, aber auch bei asthenischen Individuen abgeben (Neurasthenie, Chlorose), wurde schon erwähnt. Bekannt ist ferner, dass M'. Burneys Punkt (Mitte zwischen Nabel und Spina ilei superior anterior) bei Appendicitis schmerzempfindlich angetroffen wird. Ob dabei eine Reflexalgesie besteht oder eine direkte Empfindlichkeit der Fasern des Plexus mesentericus superior, der hier verläuft, möchte ich unentschieden lassen. Sowie der schmerzhafte Bezirk sich in der Fläche ausdehnt, dabei eine Spannung der Bauchdecken, eine défense musculaire (infolge von muskulärer Kontraktion) besteht, ist unter allen Umständen eine peritonitische Reizung anzunehmen, dies gilt auch für das Übergehen des punktförmigen Ulcus-

schmerzes in einen diffusen. Ich halte es für wichtig, speziell darauf hinzuweisen (cfr. Perkussion).

Die palpatorische und digitale Exploration des Rektums ist hier anfügend zu erwähnen. Sie wird in Seiten- oder Knieellenbogenlage des Kranken mit eingefettetem Finger vorgenommen, der durch einen Fingerling von dünnstem Gummi gegen Infektion (Lues!) geschützt wird. Man tastet nun das Rektum so hoch man kommt nach allen Richtungen hin ab, achtet auf eventuell submuköse knollige Verdickung (Karzinom), Vertiefungen (Ulzerationen), Strikturen, dabei auf Sitz, Ausdehnung, Beschaffenheit der Anomalie, besichtigt nach Beendigung der Exploration den benutzten Finger, ob sich an ihm Blut, Eiter, Gewebsfetzen befinden. Besonders schmerzhaft ist die Untersuchung, wenn eine akute Proctitis vorhanden (die Mukosa fühlt sich heiss und geschwollen dabei an) oder die Umgebung des Afters entzündlich affiziert ist — (Periproctitis). An die Exploration schliesst sich die oft unbedingt notwendige instrumentelle Besichtigung, die Rektoskopie.

Um die Intensität des Druckschmerzes bei Ulcus ventriculi zu messen, hat Boas einen „Algesimeter“ angegeben, den ich für die Praxis entbehrlich halte.

Perkussion.

Die Ergebnisse der Perkussion der lufthaltigen Organe des Abdomens sind, wie leicht verständlich, deshalb unsicherer Natur für ihre topographische Abgrenzung, weil sie fester Klangunterschiede entbehren und je nach ihrem Füllungsgrad an nichtgasförmigen oder gasförmigen Substanzen die verschiedensten Klangphänomene geben müssen. Dazu kommt noch für eine exakte Bestimmung der Übelstand hinzu, dass ihre Lage, ihre Konfiguration unter physiologischen Verhältnissen Wechsel unterworfen sind.

Was den Magen anbetrifft, dessen anatomische Lage oben beschrieben wurde, so müssen wir uns daran erinnern, dass er im leeren Zustand fest kontrahiert ist, sein Fundus, sein Corpus infolgedessen eingezogen, so dass er der direkten Perkussion kaum zugänglich ist. Mit zunehmender Füllung tritt nun ein Teil seines Körpers, eventuell auch des Pylorusanteiles an die Abdominalwand heran, während die Hauptmasse teils von der Lunge, teils von der Leber bedeckt bleibt. Die Perkussion beschränkt sich mithin darauf, diesen wandständigen Anteil zu ermitteln. Deutlich ist seine Abgrenzung vom gedämpften Leberschall bei ganz leiser Fingerperkussion, nach oben zu übergehend (je nach der Ausdehnung des Herzens) in die untere Herzgrenze. Weit schwieriger ist schon die Bestimmung der linken Lungenmagengrenze, die im halbmondförmigen Raum Traubes liegt, da hier zwei lufthaltige Organe aneinanderstossen. Doch gelingt es bei aufmerksamer leiser Perkussion recht wohl, den nicht tympanitischen Lungenschall vom tympanitischen Magenschall abzugrenzen. Links kommt dann die oft ebenfalls nur unsicher zu perkutierende Milzlinie, während die untere Grenze gegenüber den Därmen (Colon transversum) festgelegt werden muss. Bei Magenfüllung ist dies unter Umständen ohne weitere Hilfsmittel dadurch möglich, dass man zuerst stehend von unten nach dem Magen hin perkutiert, bis man unter normalen Verhältnissen oberhalb des Nabels einen Dämpfungsstreifen erhält, der der unteren Magengrenze entspricht. Legt sich nun der Patient horizontal, so wird der Dämpfungsbezirk hellem Schall Platz machen.

Die unsicheren Ergebnisse der einfachen Perkussion sucht man durch Anwendung der verschiedensten Hilfsmittel zu verbessern. Sie laufen natürlich alle darauf hinaus, bessere Schallunterschiede zu schaffen, das zu untersuchende Organ gleichzeitig der Adspektion zugänglich zu machen

oder die Auskultation zu Hilfe zu nehmen. Dem Zweck des Buches entsprechend, sollen nur die gebräuchlichsten und durch ihre Einfachheit sich empfehlenden Methoden aufgezählt werden.

Frerichs hat zuerst die künstliche Aufblasung des Magens zur perkutorischen Bestimmung seiner Grenzen und seiner Lage mittelst CO_2 empfohlen. Er gab dem Kranken kleine Dosen (je eine Messerspitze) Acid. tartaricum und Natron bicarbonicum, eventuell nur ein Glas künstlichen Selterswassers. Die sich im Magen bildende CO_2 verleiht dem Organ einen tieferen tympanitischen Klang, der eine Differenzierung zwischen Magen und Darm erlaubt. Um gleichzeitig den Magen dem Auge zugänglich zu machen, ging man dazu über grössere Dosen zu geben (teelöffelweise). Hierdurch wird man allerdings bei nicht zu dicken Bauchdecken eine plastische Hervorwölbung im Epigastrium erzielen, doch gleichzeitig wird der Magen insofern verändert, als er durch die sich entwickelnde Kohlensäure dislociert wird; seine grosse Kurvatur geht nach unten, die ganze Pyloruspartie nach rechts abwärts, so dass man eventuell geneigt sein könnte, Dilatation anzunehmen. Michaelis hat darauf aufmerksam gemacht (Zeitschrift für klinische Medizin, XXXIV), dass eine abnorme Erweiterung nach rechts (bis 11 cm Rechtsdistanz) für eine beginnende Magenerweiterung charakteristisch sei. Ich kann dem insofern beistimmen, dass ich häufig konstatieren konnte, dass atonische Mägen, die aber durchaus noch suffizient hinsichtlich ihrer Peristaltik waren, diese Rechtsverbreiterung über die Medianlinie zeigten. Die Untersuchung geschieht natürlich in Rückenlage.

Gegen die Methode der Kohlensäureaufblähung sind verschiedene Einwände gemacht worden, dass man die CO_2-Menge nicht der Anspannung des Magens richtig anpassen könnte, dass dadurch die Ausdehnung der Magenwände zu

stark werden könnte (was vermieden werden kann, wenn man die Kontraindikationen beachtet, siehe unten). Es ist deshalb von Runeberg die Aufblähung des Magens mittelst Luft angegeben worden. Hierzu ist es allerdings nötig den Magenschlauch einzuführen, in welchen durch ein einfaches Doppelgebläse Luft eingeblasen wird. Die Vorteile dieser Methode bestehen gewiss darin, dass der Untersuchende das Quantum Luft bestimmen und dieses jederzeit, wenn der Kranke Belästigung spürt, aus dem Schlauch durch Abnahme des Gebläses wieder nach aussen entweichen lassen kann. Dem steht aber der Nachteil gegenüber, dass die Einführung der Magensonde notwendig ist, wodurch natürlich die ganze Prozedur mit Unannehmlichkeiten verbunden ist; ausserdem darf die Untersuchung nur bei leerem Magen vorgenommen werden, weil sonst jedes Würgen von seiten des Patienten Mageninhalt in die Sonde befördert, wodurch die Aufblähung unmöglich ist.

Als Kontraindikation für beide Methoden gelten Zustände, bei denen jede vermehrte Spannung der Magenwände vermieden werden muss, also Ulcus ventriculi, jede Magenblutung, peritonitische Reizung. Für die Methode von Runeberg gelten ferner natürlich alle Kontraindikationen für Einführung der Magensonde überhaupt (Ulcus ventriculi sanguinolentum oder Verdacht darauf, inkompensierte Herzfehler, Herzinsuffizienz, Aortenaneurysma; starke Arteriosklerose [Gehirnhämorrhagie], dyspnoische Zustände, bedenkliche Körperhinfälligkeit, eventuell starke Exaltation).

Neben der Bestimmung der Lage, Form und Grösse des Magens dient die Insufflation ganz besonders dazu, um abnorme Resistenzen, also Tumoren in ihren Beziehungen zu Magen, Darm und den übrigen Abdominalorganen zu erkennen. Tumoren, welche dem Pylorus angehören, werden durch die Insufflation deutlicher; sie treten in der Regel nach rechts und unten, solche der Vorderwand werden sich

emporstellen, dagegen verschwinden wieder meist die von der Hinterwand, beziehungsweise kleinen Kurvatur ausgehenden, da sich dieselbe bei Anfüllung des Magens nach hinten wendet. Es ist begreiflich, dass Pankreastumoren dabei verschwinden, bezw. undeutlicher werden müssen, während es vorher vielleicht nicht möglich war, ein sicheres Urteil über ihren Ausgangspunkt zu fällen.

Dass die Insufflation auch Fehlerquellen in sich birgt, speziell bei Anwendung grösserer Mengen von Kohlensäure oder von Luft eine Formveränderung und Dislokation eintritt, Ektasien also vorgetäuscht werden, wurde schon erwähnt. Irrtümer können ferner dadurch vorkommen, dass das Gas sofort aus dem Magen in den Darm übertritt und diesen dann zur Aufblähung bringt, wodurch unter Umständen eine Vergrösserung des Magens nach unten vorgespiegelt wird. Die Ursache dieser Erscheinung ist in einer Inkontinenz des Pylorus zu suchen, worauf Ebstein (Volkmanns Sammlung kl. Vorträge, 1878, Nr. 155) zuerst hinwies. Oft liegt das meteoristisch erweiterte Kolon vor dem Magen und wird bei Aufblähung des letzteren natürlich nach vorne zu gehoben (Schüle).

Die zwei folgenden Methoden bezwecken durch Füllung des Organes mit Wasser die Untersuchung zu erleichtern.

Penzoldt lässt mittels des Magenschlauches ca. 1 l Flüssigkeit in den Magen laufen und perkutiert dann in aufrechter Stellung des Kranken, von unten nach oben gehend, die durch die Füllung bedingte Dämpfungszone im Epigastrium. Nach Entleerung des Magens durch Wiederaushebern wird diese wieder tympanitisch wie vor der Füllung klingen.

Durch diese Methode, die den Nachteil der Sondeneinführung hat, wird naturgemäss nur die untere Grenze

bestimmt, während man kein Urteil über die eigentliche Form des Magens erhalten wird.

Die zweite Methode ist von Dehio 1888 angegeben worden (Verhandlungen des VII. Kongresses für innere Medizin, 1888). Hierbei braucht man nicht die Sonde anzuwenden und erhält neben der unteren Magengrenze gleichzeitig einiges Urteil über die peristolische Funktion. Man lässt die zu untersuchende Persönlichkeit nüchtern $^1/_4$ l Wasser bei aufrechter Stellung trinken. Es tritt nun hierbei oben im Epigastrium eine Dämpfung im Leberlungenwinkel, bezw. Herzleberwinkel zuerst auf, die sich nach links und unten zu deutlich vom übrigen tympanitischen Schall des Abdomens abheben wird. Man lässt dann sukzesive noch ein 2., 3. und 4. Glas trinken, wodurch natürlich die Dämpfungszone sich vergrössert. Nachdem so 1 l Wasser getrunken worden ist, soll bei Gesunden die untere Magengrenze noch etwas oberhalb des Nabels stehen. In horizontaler Rückenlage wird dann im Dämpfungsbezirk tympanitischer Schall eintreten. Man ist in der Lage, mittelst dieser Methode ein Urteil über die Kontraktionskraft der Muskulatur zu bekommen, da der atonische Magen durch übergrosse Dehnung sich viel mehr nach unten ausdehnen wird, die Dämpfungsfigur vielleicht schon nach dem ersten Glas Wasser unterhalb des Nabels stehen kann (Dilatation). Um jedoch ein klares Bild über die Figur des Magens, seine Beziehungen zu den benachbarten Organen zu erhalten, um sicher Gastroptose von Dilatation zu trennen, ist stets die Insufflation des Organes vorzuziehen.

Die Anfüllung des Magens mit Luft oder Wasser dient somit gleichzeitig zur Bestimmung seiner Kapazität, die abhängig ist von der Beschaffenheit der Muskulatur. Kelling (s. Volkmanns klin. Vorträge Nr. 144, 1896) fand beim Erwachsenen eine Vitalkapazität für Luft

von 1000 ccm bei 20 cm Wasserdruck, für Wasser von 1500 ccm. Bei allen Erschlaffungszuständen (Atonie, Ektasie) ist die Vitalkapazität — ceteris paribus — grösser.

Auf ein neues Prinzip zur Bestimmung der Magengrenzen hat Neumann hingewiesen, der sich der Auskultation bedient. Er führt den Magenschlauch ein, bläst durch einen Pollitzerschen Ballon Luft in denselben ein und kann nun innerhalb des Magenbereiches ein amphorisches Atmen hören (Wiener klin. Wochenschrift, 1904, Nr. 24).

Ebenso wie man den Magen nach Form, Grösse und Lage sich durch die genannten Hilfsmittel besser zur Wahrnehmung zu bringen sucht, geschieht es mit dem Kolon sowohl durch Insufflation als auch Anfüllung mit Wasser. Die Aufblähung mit Luft geschieht am besten nach der oben für die Magenaufblähung entwickelten Methode von Runeberg. Ein weiches Darmrohr wird in das Rektum eingeführt und mittels eines aufgesetzten Doppelgebläses Luft nach Bedürfnis eingepumpt. Es wird nun die Flexura sigmoidea, das Kolon nach und nach bei nicht zu dicken Bauchdecken durch Aufsteigen dem Auge sichtbar, bezw. sich durch seinen sonoren tympanitischen Schall bei Perkussion kenntlich machen. Tumoren, die hinter dem Kolon ihren Ursprung haben (z. B. Nierentumoren) werden verschwinden, Kolontumoren dagegen in ihrem ganzen Umfang sich deutlicher abgrenzen und lokalisieren lassen. Liegt irgendwo eine totale Stenose im Kolonverlauf vor, so wird natürlich nur der peripher davon liegende Darmteil sich aufblähen lassen; ist dagegen die Stenose eine partielle, so wird auch Luft in das oberhalb des Verschlusses liegende Darmstück entweder sogleich oder nach und nach eindringen.

Dem gleichen Zweck dient die Anfüllung des Kolons mit Wasser. Minkowski empfahl zur besseren topischen

Bestimmung von Geschwülsten gleichzeitig den Magen mit Luft aufzublähen. Selbstverständlich ist es nötig, vor jeder diagnostischen Darminsufflation oder Wasserfüllung den Darm erst zu reinigen.

Im Anschluss hieran mag erwähnt werden, dass Boas eine Probespülung des Darmes mit Wasser (ebenfalls nach erfolgter Darmentleerung) empfohlen hat, um durch dieselbe krankhafte Produkte der Dickdarmschleimhaut zu erkennen, also Schleim (Colitis), Eiter, Blut, Fremdkörper etc.

Ebenso wie die Palpation wird die Perkussion mit Vorteil dazu verwandt, um aus der Empfindlichkeit diagnostische und sogar prognostische Winke bei Abdominalerkrankungen zu ziehen; es ist klar, dass man um so leiser und vorsichtiger perkutieren wird, je oberflächlicher die mutmassliche Erkrankungsstelle liegt. Ein Vorteil gegenüber der einfachen Palpation liegt in vielen Fällen sicherlich darin, dass man den schmerzhaften Bezirk viel genauer abgrenzen, ein Weiterschreiten zentimeterweise verfolgen kann, ganz abgesehen davon, dass durch eine Palpation unter Umständen der lokale entzündliche Prozess verschlimmert wird. Plönies hat in einer Monographie auf die „Bedeutung der perkutorischen Empfindlichkeit für die Diagnose und die Therapie“ eingehend hingewiesen, und möchte ich darauf verweisen. (Sammlung klinischer Vorträge, Nr. 399/400. 1905.) Wir werden bei den einzelnen Krankheiten sehen, wie diese Untersuchungsmethode für die Diagnose eines Ulcus ventriculi, einer sich ausbildenden Perigastritis, speziell für die Mitbeteiligung des peritonealen Überzuges mit Vorteil benutzt werden kann. Sehr richtig gibt Plönies dabei den Rat, stets dann eine Palpation des Abdomens zu unterlassen, wenn der Leib auf die leiseste Perkussion hin empfindlich ist. Es liegt dann stets eine Affektion des Peritoneums vor. Seit langem verwende ich diese ausgezeichnete Methode und möchte

nur nochmals betonen, dass die Perkussion ganz leise zu geschehen hat. Man wird wohl mit Recht annehmen, dass ein deutlich ausgesprochenes Punctum maximum der Empfindlichkeit dem Sitz der Läsion entspricht. Nicht nur aus der Vergrösserung oder Verkleinerung der Schmerzzone, sondern aus der Zu- und Abnahme der Schmerzintensität wird man prognostische und diagnostische Schlüsse ziehen.

Auskultation.

Die Auskultation des Magens und Darmes hat nur geringe klinische Bedeutung; auf manches wurde im vorhergehenden schon hingewiesen, dass man auch auskultatorische Phänomene zur Lage- und Grössenbestimmung des Magens verwendet (vergl. Methode von Neumann und viele andere, cfr. Pesthy, Über die Brauchbarkeit der Perkussions-Auskultation in der Diagnostik der Magenerkrankungen. Archiv für Verdauungskr. Bd. IX. p. 319 ff.), wovon ich jedoch nicht Gebrauch mache. Auch für sie will mir scheinen, dass die Resultate durchaus nicht zuverlässig sind.

Auskultiert man die Gegend der Kardia (also am Processus xiphoideus), so hört man nach einem Schluckakt zuweilen zwei, weit regelmässiger ein Geräusch. Das inkonstantere ist das erste, primäre, das sog. Durchspritzgeräusch; es entsteht wohl dadurch, dass der Mundinhalt durch den Schluckakt bis zur Kardia geworfen wird.[1]) Viel konstanter ist das sekundäre Geräusch, das Durchpressgeräusch, dessen Fehlen eine pathologische Bedeutung hat.

[1]) Nach den neuen Untersuchungen von Schreiber wird der Bissen im Ösophagus absatzweise durch peristaltische Kontraktionen desselben zur Kardia befördert und aus dem Endstück des Ösophagus (Epikardia) langsam in den Magen eingepresst.

Es wird in der Regel 6—7 Sekunden nach dem Schluckbeginn gehört (Meltzer) und kommt dadurch zustande, dass der sich fest kontrahierende unterste Teil des Ösophagus seinen Inhalt durch die unterdessen reflektorisch geöffnete Kardia hindurchpresst. Bei muskulärer oder neurotischer Atonie (Vagus) des Ösophagus (meist die Ursache der idiopathischen diffusen Ösophagusdilatationen) oder bei absoluter Kardiastenose wird das „Durchpressgeräusch" nicht wahrgenommen.

Ein durch pathologische Verhältnisse erzeugtes Geräusch ist das „Magen- und Darmplätschern", dessen Bedeutung schon ausführlich erörtert wurde (pag. 27).

Borborygmen (Gargouillement) sind hörbare Darmgeräusche, die durch eine vermehrte Peristaltik ausgelöst werden (Koliken, aber auch Hysterie), denen jedoch ein speziell diagnostischer Wert fehlt. Die Bedeutung des Ileocökalgurrens bei Typhus abdominalis ist antiquiert.

Nur in einer kleinen Anzahl von Fällen werden wir durch die äussere Untersuchungsmethode zu einer bestimmten Diagnose gelangen, in den meisten ist zu ihrer Sicherstellung und Vertiefung eine genauere Untersuchung der Magen- und Darmfunktion, also ihres Inhaltes nach den verschiedenen Richtungen hin (Sekretion, Resorption, Digestion, Assimilation, Motilität) unbedingt nötig.

Um Mageninhalt zu gewinnen gebrauchen wir, wenn es sich nicht gerade um die Untersuchung von Erbrochenem handelt, die Magensonde oder besser ausgedrückt den Magenschlauch, dessen Gebrauch uns schon bei der Aufblähung des Magens nötig war. v. Leube hat die Sonde zu diagnostischen Zwecken in die Praxis eingeführt.

Wegen der Technik der Sondeneinführung verweise ich auf den betreffenden Abschnitt des II. Teiles (pag. 75). Es sei hier nur an die Gegenindikationen ihrer Applikation erinnert; ich rechne hierzu das Ulcus ventriculi sanguinolentum oder Verdacht darauf, inkompensierte Herzfehler, Herzinsuffizienz, Dyspnöe, Arteriosklerose bedrohlicher Art, Aneurysmen der Aorta, bedenkliche Körperhinfälligkeit (hohes Alter), eventuell starke Exaltation.

I. Prüfung der motorischen Funktion des Magens.

Es ist klar, dass es ein absolutes Mass für die muskuläre Leistung des Magens nicht gibt, dass hier individuelle Verschiedenheiten hinsichtlich der Individuen (Alter, Geschlecht, Konstitution, Gewohnheit) wie hinsichtlich der Arbeitsleistung bestehen müssen. Die peristaltische Funktion kann andererseits nicht nur durch eine tatsächliche muskuläre Schwäche herabgesetzt sein, sondern infolge abnormer Enge des Pylorus etc., wobei häufig oberhalb des eventuellen Hindernisses eine muskuläre Hypertrophie besteht. — Man hat sich nun geeinigt seine peristaltische Kraft zu messen nach der Zeit, die der Magen zur Expulsion einer bestimmten „Probemahlzeit" braucht, von denen es natürlich eine ganze Auswahl gibt. Im Interesse einer möglichst einheitlichen Methodik liegt es die gebräuchlichste anzuwenden, nämlich diejenige, die seinerzeit v. Leube angab. Sie besteht nach Riegel aus:

1 Teller Suppe (400 g),
1 Beefsteak von ca. 200 g,
1 Semmel,
1 Glas Wasser.

Es hat sich herausgestellt, dass der Magen des Gesunden diese Mahlzeit nach längstens sieben Stunden vollständig in den Darm abgegeben hat, dass er also nach

Ablauf dieser Zeit keinerlei Speisereste mehr enthält. Es ist natürlich selbstverständlich, dass der Patient nach Einnahme des Probeessens bis zur Spülung nichts mehr geniessen darf.

Da es oft von Interesse ist festzustellen, ob der Magen über Nacht mit einer kleineren Abendmahlzeit fertig wird, hat Boas eine solche folgender Art vorgeschlagen. Der Kranke erhält um acht Uhr abends 400 g Tee mit Milch und Zucker, zwei Weissbrötchen mit Butter und kaltes Fleisch nach Belieben. Findet man bei der Morgenspülung noch Reste davon vor, so besteht eine schwerere muskuläre Insuffizienz (Insuffizienz II. Grades). Natürlich eignet sich jedes Abendessen dazu, das keine besonderen Ansprüche an den Magen nach Quantität wie Qualität hin macht. Auch letztere ist dabei zu beachten, denn gleiche Mengen verschiedener Speisen brauchen zu ihrer Digestion im Magen verschieden lange Zeit (vergl. Tabelle, Teil I., pag. 11). Findet sich bei der Spülung noch ein geringer Rest Mageninhaltes vor, so wird man durch die Diagnose einer muskulären funktionellen Insuffizienz nicht fehl gehen. Doch sei man vorsichtig, etwa aus der Menge der vorgefundenen Flüssigkeit Schlüsse auf den Grad der Muskelschwäche zu ziehen, da bekanntlich der Inhalt durch Sekretion von Säure (Gastrosukkorrhöe) wie von Wasser in den Magen quantitativ Veränderungen unterliegt. Viel grösseren Wert hat das Verhältnis des festen Rückstandes zum flüssigen. Es lässt sich im allgemeinen recht gut für die Beantwortung der Frage einer motorischen Insuffizienz verwerten. Bei dieser wird natürlich der feste Rückstand bedeutend grösser sein als bei normaler Pyloruspassage. Strauss nennt das Verhältnis des durch 2stündiges Sedimentieren im Spitzglas erhaltenen Rückstandes zur Flüssigkeitsmenge „Schichtungsquotient“. Dieser ist zwar abhängig von der Motilität, dann aber auch von der Se-

kretionsmenge, indem eine gesteigerte Menge von Magensaft das Verhältnis, also den Quotienten, erniedrigen wird, wie man es bei Gastrosukkorrhöe zuweilen findet.

Matthieu und Rémond haben nun eine Formel angegeben, wonach man unter Berücksichtigung von verschiedenen Aziditätswerten (des unverdünnten Inhaltes und des durch eine bestimmte Menge Wassers verdünnten Inhaltes) den Restinhalt ziffermässig bestimmt. Doch überschreitet diese Methode die Bedürfnisse für die Praxis und meiner Ansicht nach ist sie deshalb Fehlerquellen unterworfen, da die Bestimmung der Azidität des Mageninhaltes, die nur an Partialmengen desselben gewonnen wird, bei verschiedenen Portionen verschiedene Werte gibt, wie ich mich öfters überzeugt habe. Bardenstein hat vor kurzem (Berliner klin. Wochenschrift. 1905. Nr. 33) ebenfalls darauf hingewiesen. Die Grützner'schen Tierversuche geben genügende Erklärung dafür (cfr. pag. 46). — Der bei der Ausspülung gewonnene Mageninhalt unterliegt der makroskopischen, mikroskopischen und chemischen Untersuchung.

Viele benutzen nicht die Leube-Riegelsche Probediät als Funktionsmass, sondern das Ewaldsche Probefrühstück, von dem bei der Aziditätsprüfung des Magensaftes die Rede sein wird. Nach $2^1/_2$ Stunden soll der Magen leer sein. Ich halte dies für wenig praktisch, da doch das unbedeutende Probefrühstück (eine Tasse Tee, ein Brötchen) eine zu geringe Arbeitsleistung erheischt, andererseits erhält man bei eventuellen Rückständen der Probemahlzeit einen besseren Einblick in die digestive Funktion des Magens hinsichtlich des Fleisches (Bindegewebe!) und der Amylaceen.

Um dem Kranken die Applikation des Magenschlauches zu ersparen, hat man in den Magen Substanzen gebracht, die nach ihrem Eintritt in das Duodenum der Resorption unterliegen, durch Urin oder Speichel wieder ausge-

schieden werden, so dass sie nach einer bestimmten Zeit darinnen nachgewiesen werden können. Doch ist es klar, dass die Überführung eines Medikamentes in kleiner Dosis niemals ein Probeessen ersetzen kann. So leiden alle diese Methoden an Unsicherheiten. Ewald und Sievers schlugen vor, Salol zu geben, da dieses im Magen nicht in seine Komponenten gespaltet würde, sondern erst im alkalischen Duodenum zur Resorption käme, wonach es dann im Urin leicht nachzuweisen ist (Violettfärbung durch Zusatz von Eisenchloridlösung); beim Gesunden tritt die Reaktion etwa nach 75 Minuten auf. Doch ist das Resultat dieser Probe deswegen sehr unsicher, da doch im Magen Salol resorbiert werden kann, wie Stein, neuerdings Inouye und Kashimoto an Tierversuchen bei abgebundenem Pylorus zeigen konnten.

Mehr Vertrauen verdient die Prüfung der Magenmotilität mittelst des Jodipins, eines Jodfettes, das nur im Duodenum durch Einwirken des Pankreassaftes, vornehmlich aber der Galle zur Lösung kommt, um als Jodkali durch den Urin bezw. durch den Speichel ausgeschieden zu werden. Heichelheim fand, dass Gesunde bei Einnahme von 1,6 g Jodipin (in Gelatine-Kapsel) zum Probefrühstück etwa nach einer Stunde Jodreaktion des Speichels zeigen (Blaufärbung von Stärkekleister bei Zusatz von rauchender Salpetersäure). Eine grössere Verspätung spräche also für eine Störung in der Motilität des Magens, wenn nicht Ikterus, also ein Hindernis des Gallenzuflusses zum Darm, vorliegt, weil dann die Zerlegung des Jodipins nicht stattfindet; die von Penzoldt angegebene Jodkaliprobe (meistens 0,2 Jodkalium in Gelatinekapsel zu nehmen) lässt sich ebenfalls verwerten, indem man alle fünf Minuten den Speichel auf Jod mittelst Stärkekleisterpapieres und rauchender Salpetersäure untersucht. Die Jodreaktion tritt bei Gesunden in 10—15 Minuten auf.

Ursprünglich war diese Probe zur Prüfung der Resorptionsfähigkeit des Magens angegeben, doch wurde nachgewiesen, dass das Jodkali erst im Duodenum zur Aufsaugung gelangt; sie zeigt also die Motilität an.

Um die sekretorische Funktion des Magens zu prüfen — d. h. also HCl, Fermente —, wie auch um abnorme chemische Körper kennen zu lernen, um ferner mikroskopische Untersuchungen vorzunehmen, verschaffen wir uns Mageninhalt nach Einführung des Magenschlauches durch einfache Expression von seiten des zu Untersuchenden. Durch die Aktion der Bauchpresse erhält man fast stets genügenden Mageninhalt; nur wenn ganz grobe Bissen das Sondenfenster verstopfen, gelingt die einfache Expression nicht gleich auf das erste Mal. Oft liegt dies aber daran, dass die Sonde zu tief eingeführt wurde, so dass das Sondenende mit seinen Fenstern ausserhalb des Mageninhaltes stand. Indem man dann die Sonde etwas verschiebt, wird man zum Ziel gelangen. Von verschiedenen Autoren sind Aspiratoren zur Entnahme angegeben worden, doch habe ich über ihre Zweckmässigkeit kein Urteil, da ich mich nur der Expressionsmethode bediene.

II. Qualitative und quantitative Untersuchung der Aziditätsfaktoren des Magens.

Einige einleitende Bemerkungen über die Fehlerquellen unserer gebräuchlichen Untersuchungsmethoden scheinen mir zur richtigen Beurteilung der gewonnenen Resultate von Wichtigkeit.

Bestimmen wir die Gesamtazidität oder die freie HCl des Magens, so geschieht dies an einem zu diesem Zwecke entnommenen aliquoten Teil des Mageninhaltes, nachdem seit Einnahme einer bestimmten Mahlzeit eine gewisse Zeit verflossen ist. Es wird also nicht „reiner Magensaft“ ge-

nommen, sondern solcher, der mit dem Chymus, mit sezerniertem Schleim, eventuell mit Wasser (Verdünnungssekretion), mit verschlucktem Speichel vermengt ist, Faktoren, die zu einer Verdünnung der HCl führen. Die so gefundene Azidität, bezw. der prozentuale Gehalt an HCl ist naturgemäss geringer als es bei einem „reinen" Magensaft der Fall wäre, wie er z. B. am ösophagotomierten und gastrostomierten Hunde Pawlows erhalten wird. Dazu kommt noch, dass psychische Einflüsse die Menge des sezernierten Magensaftes modifizieren können (Bickel), dass auf alle Fälle der Säuregrad durch die Entleerung des Chymus in den Darm mit bestimmt wird. Je weniger Beimengungen zur sezernierten HCl, desto grössere HCl-Aziditätswerte. So finden wir bei Hyper- und Hypomotilität höhere Werte für freie HCl, wenn sich bei weitergehender HCl-Sekretion eben mehr freie Säure ansammelt (Gastrosukkorrhöe, Hypersekretion). Dabei brauchen aber für freie HCl nicht abnorm hohe Werte vorzukommen, da eine Retention von Eiweissstoffen (Ingesta) diese an sich bindet.

Dann berücksichtige man, dass ja überhaupt nicht die auf einen gewissen Reiz hin vollständig sezernierte HCl bestimmt wird, sondern aus einer Stichprobe nur eine prozentuale Angabe gewonnen wird. Die Entnahme dieser Stichprobe ist aber schon mit fast unvermeidlichen Fehlern verknüpft. Ich habe schon früher erwähnt, dass man nicht zu selten bei wiederholten Expressionen verschiedene Aziditätswerte bekommt. So erinnere ich mich eines Falles, wo durch die erste Entnahme keine freie HCl festgestellt werden konnte, dies aber bei der gleich darauf wiederholten Expression gelang. Die Tierversuche Grützners geben sehr gute Aufklärung dieser klinischen Tatsachen. Es ist nämlich der Mageninhalt im Korpus bezw. Fundus des Magens nicht gleichmässig verteilt und vermengt mit den Verdauungssäften, sondern es tritt im Magenlumen

eine Schichtung des Chymus derart ein, dass die zuletzt eingetretenen Speisen nach der Mitte gebracht werden, wo sie mit der HCl gar nicht in Berührung kommen, denn diese wird absorbiert von den Randpartien, also den wandständigen Partien des Chymus. Oft findet man daher, dass im exprimierten Mageninhalt die freie HCl verschieden verteilt ist, dass man sie z. B. an den festen Partikelchen nachweisen kann, aber nicht im Filtrat. Auch Sick (Archiv für kl. Med. Bd. 88. 1—3) nimmt für den menschlichen Magen erhebliche Schichtung, nur sehr allmähliche Vermengung des Speisebreies an.

Die HCl-Sekretion, wie auch die peptische Verdauungskraft ist also in ihrer Grösse keine konstante, sondern zeigt individuelle Verschiedenheit, die sich nach der Art des Reizes richtet und — was auch für den Menschen gilt — von psychischen Momenten beeinflusst wird. Pawlow zeigte für den Hund beides. Auf Fleisch hin wird mehr Magensaft abgeschieden als auf Milch, die peptische Kraft des „Brotsaftes" ist stärker wie die des „Fleischsaftes".

Also schon unter normalen Verhältnissen treffen wir qualitative und quantitative Unterschiede an; nehmen diese höhere Grade an, verbinden sich mit ihnen subjektive Beschwerden oder rufen sie durch ihre Anomalie objektiv nachweisbare Störungen hervor (Diarrhöen infolge von Achylie, Gastralgien infolge von Hyperazidität etc. etc.), so wird man wohl berechtigt sein, von pathologischen Erscheinungen zu sprechen. Wir trennen dabei die Hyperazidität und Hyp- bzw. Anazidität als eine qualitative Abnormität von der Hypersekretion oder Gastrosukkorrhöe und der Hypochylie bezw. Achylie, die in erster Linie quantitative Störungen der Magendrüsen darstellen.

Nach dem Vorausgeschickten ist es begreiflich, dass es mit den Angaben von einer Normalazidität eine eigene Sache ist. Gewöhnlich wird angegeben, dass auf der Höhe

der Verdauung (im sogenannten Stadium proteolyticum; gleich zu Beginn des Eintrittes der Speisen in den Magen wird noch keine HCl sezerniert) freie Salzsäure von einer Konzentration von 1,5—2,5 ‰ anzutreffen sei. Wie sehr diese Zahl eine relative sein muss, haben wir oben gesehen, sicher befindet sie sich unterhalb des wahren Wertes.

Am Menschen konnte Umber „reinen" Magensaft gewinnen. Er fand dabei, um dies noch anzuführen, Werte bis 0,35 %; Hornborg an einem sonst gesunden Knaben mit Ösophagusstriktur und Magenfistel sogar 0,38 %—0,56 % nach Kauen von Brot und Fleisch (Hornborg, Akademische Abhandlung, Helsingfors, 1902).

In der Pathologie spielt aber noch die Reaktionsfähigkeit der sensibelen Nerven eine grosse Rolle. Ebenso wie man oft hohe Aziditätswerte antreffen wird, ohne dass von einer krankhaften Alteration des Individuums die Rede sein kann, kommen Fälle vor, wo die Gesamtazidität, die freie HCl sich in den als normal aufzufassenden Grenzwerten halten, dabei aber ausgesprochene Hyperaziditätsbeschwerden bestehen (Hyperaciditas larvata).

Normaler Magensaft reagiert gegen Lackmus oder einen anderen Säureindikator sauer. Diese Azidität rührt in erster Linie von HCl, und zwar von freier Salzsäure her, wie schon 1824 Prout nachwies und was von C. Schmidt 1852 durch Analysen bestätigt wurde. Organische Säuren finden sich nicht vor (können aber durch die Nahrung eingeführt werden — Fleischmilchsäure —, kommen jedoch wegen ihrer geringen Menge nicht in Betracht); ihr qualitativer Nachweis spricht für pathologische Gärungsprozesse (Gährungsmilchsäure, Buttersäure, Essigsäure u. a.). Einen Einfluss dagegen auf die Azidität des Magensaftes haben saure phosphorsaure Salze, die aus den Phosphaten der Nahrung entstehen. Aber ihre Azidität ist gegenüber der HCl eine sehr geringe, sie entspricht nach den neuen Unter-

suchungen v. Taboras nach Probefrühstück und Probemittagessen normaliter 7,4 und 8 (für 100 ccm bei Titration mit $^1/_{10}$ Normal-Natronlauge).

Wir trennen die Gesamtazidität von der Azidität der HCl. Hierbei unterscheiden wir

1. die an Eiweisskörper und basische Substanzen gebundene HCl,
2. die freie HCl, welche von den Verdauungsstoffen nicht mehr gebunden wurde, sondern auf der Höhe der Digestion frei angetroffen wird.

Die Gesamtsalzsäure ist somit gebundene + freie HCl.

Bevor wir zur Besprechung der einzelnen Methoden übergehen, von denen hier nur diejenigen angeführt werden sollen, die ohne Laboratoriumseinrichtung ausgeführt werden können und dabei für die Praxis vollständig genügen, soll eine Überlegung über den diagnostischen Wert dieser einzelnen Aziditätskomponenten angestellt werden. Es ist einleuchtend, dass die einfache Konstatierung einer sauren Reaktion des gewonnenen Magensaftes keine grosse diagnostische Bedeutung haben kann, denn wir erfahren nichts über den Gehalt an HCl, können durch freie organische Säuren getäuscht werden. Aber es kommt ja gerade darauf an, zu wissen, ob genügend HCl vorhanden ist oder nicht. Da nun in den allermeisten Fällen normaliter ein Plus an HCl vorhanden ist, ist es von Wichtigkeit, den Nachweis von freier HCl zu führen. Magensaft mit freier HCl ist verdauungstüchtig, da dann auch stets genügend Pepsin, Lab gebildet wird. Durch quantitative Analyse wird man weiter bestimmen können, ob sie in einem beträchtlichen Überschuss (Superaciditas hydrochlorica - Hyperchlorhydrie) oder nur in geringem Masse (Hypochlorhydrie) vorhanden

ist[1]). Fehlt die freie HCl, so kann entweder eine Achylie, bezw. Anaciditas hydrochlorica vorliegen, bei der also gar keine HCl produziert wird oder sie reichte mehr oder minder nur aus, die basischen Affinitäten zu sättigen (Subaciditas hydrochlorica). Durch Bestimmung der **gebundenen** HCl wird man über die tatsächlichen Verhältnisse ein Urteil gewinnen. Die quantitative Bestimmung der Gesamtsalzsäure hat nach diesen Erläuterungen für die Praxis keinen wesentlichen diagnostischen Wert.

Zur Absonderung des Magensaftes erhält der zu Untersuchende als digestiven Reiz ein sogenanntes Probeessen, und zwar entweder das Ewaldsche Probefrühstück, das aus 200 g schwachen[2]) Theeaufguss ohne Milch oder Zucker, und 1 Weissbrötchen ohne Butter besteht, oder die Leube-Riegelsche Probemahlzeit. Die Expression erfolgt 1 Stunde nach Einnahme des „Frühstückes", bezw. 3 Stunden nach Einnahme des „Mittagessens". Es sind natürlich noch viele andere Probeessen angegeben worden, die bei besonderen Zwecken wohl Verwendung finden

---

[1]) Da der Säuregehalt, den der „reine" Magensaft zeigt (0,56 %), höher ist als der Säuregehalt, der bei der gewöhnlichen Hyperazidität in der Regel gefunden wird, so bezweifeln neuerdings manche Forscher die Sekretion eines genuinen hyperaziden Magensaftes und erklären die Hyperazidität aus einer einfachen Hypersekretion. Auch Pawlow ist geneigt, eine konstante Azidität des sezernierten Saftes anzunehmen und den wechselnden Aziditätsbefund durch Variation der Menge zu erklären. Andererseits ist nicht einzusehen, warum nicht auf nervöse Reize hin, speziell in pathologischen Zuständen qualitative Änderungen eintreten sollen, zumal doch nicht zu bezweifeln ist, dass es eine nervöse Sub- der und Anazidität gibt. Auf alle Fälle ist an dem klinischen Bild Hyperaciditas hydrochlorica festzuhalten, zu dem aber nicht nur die Übersäuerung, sondern auch schmerzhafte Empfindungen gehören.

[2]) Starker Teeaufguss setzt — beim Hund — die Magensaftsekretion herab (Sasaki).

können; im Interesse einer möglichst einheitlichen Untersuchungsmethode liegt es jedoch, sich dieser beiden obengenannten zu bedienen. Es wird nicht verwundern, dass die nach dem Probefrühtück bezw. nach dem Probemittagessen erhaltenen Werte für „freie“ HCl oft differieren werden. Die Erklärung liegt darin, dass beide infolge ihrer verschiedenen Zusammensetzung, ihres verschiedenen Volumens verschiedenen Reiz auf die Drüsen ausüben. In der Regel erhält man nach dem Probefrühstück für die „freie“ HCl höhere Werte als nach dem Probemittagessen. Dieses hat ja viel mehr basische Affinitäten zur Bindung der Säure, so dass in Fällen von ungenügender Sekretion derselben keine oder nur wenig freie HCl gefunden wird. Findet man daher nach dem Probefrühstück schon wenig HCl, so empfiehlt es sich, eine Salzsäurebestimmung nach dem Probemittagessen, das die grössere Arbeitsleistung darstellt, vorzunehmen, denn es ist an der physiologischen Norm festzuhalten, dass die Magenverdauung mit einem Plus an HCl verläuft. Keineswegs aber erachte ich es für nötig, in allen Fällen beide Prüfungen vorzunehmen, wie dies Riegel verlangte.

Bei Verdacht auf Gastrosukkorrhöe exprimiert man natürlich im nüchternen Zustande. Normaliter soll im nüchternen Magen kein verdauungskräftiger (also HCl haltiger) Magensaft vorhanden sein. Die Gastrosukkorrhöe zeigt sich oft nur als „alimentäre“; nach Einnahme einer Mahlzeit ist ein grösseres Quantum Magensaft vorhanden, nüchtern dagegen ist der Magen leer. Ich bestimme hierbei stets die Säure zur Zeit der Unbehagen, wobei die Abnormität des quantitativ vermehrten Saftes, der dabei häufig auch hyperazid ist, leicht in die Augen fällt.

Prüfung der Gesamtazidität.

Die Prüfung mittels Lackmuspapieres gibt Auskunft, ob der Mageninhalt sauer reagiert (Rotfärbung).

Die quantitative Bestimmung der Gesamtazidität geschieht durch Titration eines bestimmten Quantums (meist filtrierten) Mageninhaltes — in der Regel 10 ccm — mit $^1/_{10}$ Normalnatronlauge[1]) unter Benutzung von Phenolphtalein[2]) als Indikator. Man fügt zum Mageninhaltsfiltrat etwa 3 Tropfen Phenolphtalein, wodurch der Magensaft meist eine weissliche Farbe annimmt. Man lässt nun aus einer mit $^1/_{10}$ ccm graduierten Bürette $^1/_{10}$ Normalnatronlauge solange tropfenweise zufliessen, bis der Magensaft eine bleibende Rosafärbung annimmt. Phenolphtalein gibt diese Farbenreaktion, sowie freies Alkali vorhanden ist. Man liest nun die zur Titration verbrauchten Kubikzentimeter ab, nachdem man sich natürlich vor Beginn der Titrierung den oberen Stand der Flüssigkeit in der Bürette gemerkt hat. Das Ablesen geschieht nach dem tiefsten Punkt des unteren Meniskus. Die gebrauchten Kubikzentimeter $^1/_{10}$ Normalnatronlauge, berechnet auf die Titration von 100 ccm Magensaft, geben die Gesamtazidität an. Gebrauchte man also zur Titration von 10 ccm 4,5 ccm Lauge, so haben wir es mit einer Gesamtazidität

---

[1]) **Normallösungen** enthalten im Liter das Aquivalentgewicht der gelösten Substanz in Gramm. In einem Liter Normalnatronlauge ist somit 40 g NaOH, in einem Liter Normalsalzsäure 36,5 g HCl. Gleiche Volumina der Normallösungen sind sich äquivalent, d. h. Säure und Alkali neutralisieren sich genau. Gewöhnlich braucht man $^1/_{10}$ Normallösungen. $^1/_{10}$ Normal-NaOH ist also äquivalent 0,00365 g HCl. Da die Zubereitung der Normallösungen grosser Exaktheit bedarf, so bestelle man sich dieselben von chemischen Fabriken (z. B. Merk-Darmstadt), welche genau eingestellte Lösungen herstellen. Durch Zutritt der Luft verändert sich der Titer der Flüssigkeit.

[2]) 1 % alkoholische Lösung.

von 45 zu tun. Unter normalen Verhältnissen erhält man wohl 1 Stunde nach dem Probefrühstück eine Azidität von 30—70.

Da die Gesamtazidität auch durch die sauren Salze, in pathologischen Zuständen auch durch Gärungssäuren (vor allem Milchsäure) neben der Salzsäure bestimmt wird, ist es nicht angängig, ohne weiteres — wie es oft geschieht — die gefundene Azidität auf Salzsäure allein zu berechnen, es entspricht nämlich 1 ccm $^1/_{10}$ Normalnatronlauge 0,03646 g HCl; immerhin wird eine hohe Azidität bei Fehlen von Milchsäure genügend freie HCl vermuten lassen. Nur bei Gewinnung von „reinem" Magensaft, wie er durch Expression bei Magensaftfluss nüchtern — also ohne jede Beimengung von Ingestis — zuweilen erhalten wird, wäre die Berechnung der HCl aus der Gesamtazidität erlaubt.

Ist nun die Gesamtazidität festgestellt, so handelt es sich darum nachzuweisen, ob und wie viel freie HCl vorhanden ist, ferner ob sich Milchsäure, als Zeichen einer Kohlehydratgärung, vorfindet.

Qualitative Prüfung auf freie Salzsäure.

Zur qualitativen Untersuchung bedienen wir uns verschiedener Farbenreaktionen, von denen ich hier folgende anführe:

1. Kongorot (am besten in Form des Kongopapieres) wird durch freie HCl intensiv blau (blauschwarz) gefärbt. Eine genaue Reaktion, allerdings mit nicht so intensiver Färbung (blauviolett), tritt noch bei 0,05% HCl ein, doch ist sie deshalb nicht durchaus eindeutig, weil auch Milchsäure, allerdings nur in sehr starker Konzentration, dieselbe hervorruft. In praxi ist eine intensive Bläuung ohne Bedenken auf freie HCl zu beziehen, und zwar ist dann mehr als 0,05% freie HCl enthalten.

2. Tropäolin (00 Merk) in wässeriger oder alkoholischer nicht zu konzentrierter Lösung. Durch freie HCl wird die dunkelgelbe Farbe in Lilarot umgewandelt. Milchsäure gibt die charakteristische Farbe nicht.

3. Phloroglucin-Vanillin (Günzburg) in folgender Zusammensetzung:

Vanillin	1,0
Phloroglucin	2,0
Alkohol abs.	30,0

Dieses Reagens ist überaus empfindlich, indem noch 0,01 % freie HCl deutlich angezeigt werden, während organische Säuren keine Reaktion geben. Dieselbe wird folgendermassen ausgeführt: Man bringt einige Tropfen der Lösung auf ein Porzellanschälchen, fügt ebensoviel Tropfen Magensaft hinzu und erwärmt das Gemenge vorsichtig über kleiner Flamme. Bei Gegenwart von freier HCl färbt es sich hochrot.

4. Dimethylamidoazobenzol in 0,5 % alkoholischer Lösung. Bei Gegenwart von freier HCl hochrote Färbung, die aber auch bei Gegenwart von freier Milchsäure eintreten kann (Strauss).

Für die Praxis empfiehlt sich am meisten die Probe mit Kongopapier oder das Erwärmen mit Phloroglucin-Vanillin.

Quantitativer Nachweis der freien Salzsäure.

Zur quantitativen Bestimmung der freien HCl empfehle ich das Verfahren nach Mörner und dasjenige nach Töpfer.

Ersteres beruht darauf, dass der Magensaft solange mit $^1/_{10}$ Normal NaOH titriert wird, bis Kongopapier keine Blaufärbung mehr gibt, d. h. bis also die vorhanden gewesene freie HCl vollkommen neutralisiert wurde.

Man lässt zu 10 ccm Magensaft aus der Bürette tropfenweise $^1/_{10}$ Normal NaOH laufen, indem man nacheinander mit einer kleinen Platinöse einen Tropfen aus dem Becherglas entnimmt und auf Kongopapier bringt, der bei Gegenwart von freier HCl blaue Färbung geben wird. Die Zahl der verbrauchten Kubikzentimeterlänge gibt auf 100 ccm Magensaft berechnet die durch freie HCl bedingte Azidität an; man kann natürlich auch die verbrauchten Kubikzentimeter auf HCl direkt umrechnen und, wiederum auf 100 ccm Magensaft kalkuliert, den Prozentgehalt an freier HCl angeben.

Beispiel: 10 ccm Magensaft verlangen zur Neutralisation der freien HCl 3,5 ccm. Somit ist der durch freie HCl bedingte Aziditätsgrad 35, entsprechend 0,127 % freie HCl.

Zweckmässig kann man dieselbe Probe Magensaft zur Bestimmung der Gesamtazidität benutzen, indem man nun zu derselben einige Tropfen Phenolphtalein als Indikator hinzufügt und bis zur bleibenden Rosafärbung weiter titriert.

Die Bestimmung der freien HCl nach Töpfer ist höchst einfach. Zum abgemessenen Quantum Magensaft fügt man einige Tropfen des alkoholischen Dimethylamidazobenzols, das, wie schon bemerkt, durch die Gegenwart der freien HCl eine rote Farbe annimmt. Man titriert nun solange mit $^1/_{10}$ Normalnatronlauge, bis der Indikator gelbliche Nuance annimmt. Das Unangenehme und Unsichere dieser Methode besteht darin, dass der Farbenumschlag kein markanter ist.

Bei dem Vorhandensein der freien HCl genügt es für praktische Zwecke vollkommen, neben der Gesamtazidität ihre Quantität nach den eben beschriebenen Methoden festzustellen. Nur bei ihrem Fehlen ist es notwendig auf

„gebundene“ HCl weiter zu untersuchen, da ja nur dadurch Klarheit geschaffen werden kann, ob vollständige Anazidität (Anadenie) oder nur Subazidität besteht.

Bestimmung der gebundenen Salzsäure.

In vielen Fällen besteht nur eine Herabsetzung derselben (Subazidität), nicht ein vollständiges Fehlen, wie wir es bei dem Drüsenschwund (Anadenie) der Magenschleimhaut zuweilen antreffen. In Fällen der Subazidität bestimmt man am einfachsten die gebundene HCl **indirekt**, indem man das „Salzsäuredefizit“ feststellt, das heisst durch Titration angibt, wie viel $^1/_{10}$ Normal HCl man zu 10 ccm unfiltrierten (fein zerriebenen) Mageninhaltes hinzufügen muss, bis sich gerade freie HCl durch die bekannten Indikatoren (Phloroglucin-Vanillin, Kongorot) nachweisen lässt. Gebrauchte man also z. B. bei 10 ccm Mageninhalt 2 ccm $^1/_{10}$ Normal HCl, so entspricht dies einem HCl-Defizit von 0,073 %. Beiläufig mag erwähnt werden, dass Ehrmann (Berl. kl. Woch. 1897, 51) als Norm nach dem Probefrühstück einen Gehalt von gebundener (von ihm „kombinierbare“ genannt) HCl von 0,06 bis 0,07 % verlangt; erreicht das Defizit diesen Wert nicht, so sei überhaupt keine gebundene HCl vorhanden.

Die meisten Methoden zur **direkten** Bestimmung der gebundenen Salzsäure sind so umständlich und zeitraubend, dass sie für die Praxis nicht in Betracht kommen können. Neuerdings ist von Cohnheim und Krieger (Münch. med. Woch. 1900. 12) eine einfache Methode angegeben worden, die darauf beruht, dass die Eiweisskörper alle durch Phosphorwolframsäure gefällt werden.

Man bestimmt zuerst in 10 ccm filtrierten Magensaftes die Gesamtazidität, ferner die freie HCl. Hierauf fügt man zu 10 ccm Magensaft 30 ccm einer 4 %igen Lösung von Phosphorwolframsäure, die in Siedehitze mit kohlensaurem

Kalk neutralisiert wurde. Hierdurch bildet sich ein Niederschlag, der abfiltriert wird. Hierauf wird im Filtrat wiederum die Azidität bestimmt. Die Differenz gegen die vorher bestimmte Gesamtazidität zeigt die gebundene HCl an. Besteht freilich ein HCl-Defizit, so ist dies zu vermitteln und die fehlende HCl erst hinzuzufügen.

Einfach ist die Bestimmung der gebundenen HCl nach Töpfer mittelst des Alizarins (1% alizarinsulfosaure wässerige Lösung), das durch die gebundene Salzsäure keinen Farbenumschlag erfährt, dagegen für die übrigen Aziditätsfaktoren empfindlich ist. Man bestimmt zuerst die Gesamtazidität. Hierauf titriert man die gleiche Menge Magensaft (also 10 ccm), dem man einige Tropfen der Alizarinlösung zugefügt hat, wodurch eine gelbliche Farbe entsteht mit $^1/_{10}$ NNaOH bis wieder violette Färbung entsteht. — Es wurden jetzt alle sauren Komponenten bis auf die gebundenen HCl neutralisiert. Man zieht nun die hierfür verbrauchte Menge der Lauge von der zur Titrierung der Gesamtazidität verbrauchten ab. Die Differenz ergibt die für die gebundene HCl entsprechende Menge $^1/_{10}$ NNaOH.

Nach Töpfer kann man also die freie (pag. 55) und die gebundene HCl, dadurch auch die Gesamtsalzsäure berechnen. Die Differenz zwischen Gesamtazidität und deren Wert für Gesamtsalzsäure gibt die Menge der sauren Phosphate und von organischen Säuren an.

Zur Bestimmung der **Gesamtsalzsäure** dient ferner das einfache Verfahren nach Braun, das in der Leubeschen Klinik in der Regel angewandt wird, und das ohne besondere Schwierigkeiten ausgeführt werden kann, so dass es hier noch angegeben werden soll (cfr. Leube, Diagnostik I., pag. 250). Von einer bestimmten Menge filtrierten Magen-

inhaltes wird zuerst wieder die Gesamtazidität bestimmt. Hierauf wird zu einer anderen Probe Mageninhaltes, die gleich gross ist, wie die vorher benutzte, einige Kubikzentimeter Zehntelnormalnatronlauge mehr zugesetzt, als der Neutralisation der ersten Probe entsprochen hat. Die alkalische Flüssigkeit wird jetzt in einer Platinschale vorsichtig eingedampft und bei offenem Tiegel verascht, wobei die organischen Säuren zu CO_2 verbrannt werden. Die Asche wird nun mit soviel Kubikzentimeter $^1/_{10}$ Normalsäure (am besten Schwefelsäure), als vorher zur Alkalisierung der Probe an Kubikzentimeter $^1/_{10}$ Normalnatronlauge zugesetzt wurde, gelöst (die Lösung zum Verjagen der CO_2 erwärmt) und dann unter Zusatz von zwei Tropfen $^1/_{10}$ Normalnatronlauge titriert. Braucht man hierbei x ccm Zehntelnormallauge, so entspricht dies einem Gehalt der Magenflüssigkeit an freier und an organischer Substanz gebundener HCl von $x \times 0{,}00365$ pro Kubikzentimeter.

Beispiel: Bestimmung der Gesamtazidität: 5 ccm Magensaft brauchen zur Neutralisation 3 ccm $^1/_{10}$ Normal-NaOH. (Gesamtazidität = 60). Man versetzt nun 5 ccm Magensaft mit 6 ccm $^1/_{10}$ Lauge und äschert ein. Zur Asche setzt man nun wieder 6 ccm $^1/_{10}$ Normalsäure und titriert wiederum mit Natronlauge. Es muss jetzt, wenn organische Säuren vorher vorhanden waren, die aber durch die Veraschung verbrannt wurden, die Azidität geringer ausfallen. Sind jetzt nur 2,5 ccm $^1/_{10}$ Normal-NaOH zur Titration nötig, so beträgt die Azidität der Gesamtsäure = 50 = 0,182 % Gesamt-HCl.

Der Fehler der Methode besteht darin, dass die sauren Phosphate als Salzsäure mitberechnet werden, so dass die HCl-Werte zu hoch ausfallen, ausserdem hat Hari (Archiv für Verdauungskrankheiten Bd. II) gefunden, dass bei fehlender freier HCl die Methode nicht brauchbar sei, weil dadurch lediglich die sauren Phosphate bestimmt wurden.

Die übrigen Methoden zur Bestimmung der Gesamtsalzsäure (nach Leo, Sjöquist) sind für den praktischen Arzt zu umständlich. Leicht ausführbar ist noch die Methode nach Martius-Lüttke. Sie beruht darauf, dass man zuerst den Gesamtchlorgehalt (HCl und Chloride), dann nach Veraschung, den der Chloride allein bestimmt. Die Differenz beider Werte ergibt die Menge des Chlors, das als HCl vorhanden war (freie + gebundene). Im einzelnen ist der Gang der Untersuchung folgender:

Erforderlich sind folgende Normallösungen:

1. Zehntel-Normalsilberlösung: 17 g Silbernitrat im Liter enthaltend. Der Lösung wird zugleich der Indikator, schwefelsaures Eisenoxyd, sowie auch überschüssige Salpetersäure zugesetzt. Die Herstellung erfolgt zweckmässig in folgender Weise: 17,5 Silbernitrat werden in zirka 900 ccm Salpetersäure von 25% gelöst und der Lösung 50 ccm Liq. ferri sulfurici oxydati zugesetzt. Sodann füllt man auf 1 l auf.

2. Zehntel-Rhodanammoniumlösung: 7,6 g $CNSNH_4$ im Liter enthaltend. Man löse zirka 8 g Rhodanammonium in 1 l Wasser und ermittle den wahren Gehalt dieser Lösung mittelst der Zehntel-Silberlösung. Zu diesem Zwecke gibt man 10 ccm der Silberlösung in ein Becherglas, fügt zirka 150—200 ccm Wasser hinzu, sodann lässt man unter Umrühren die Rhodanlösung aus einer Bürette zufliessen, bis bleibend schwach rötliche Färbung eintritt. Hätte man z. B. 9,7 ccm hierzu verbraucht, so wären 970 ccm der Rhodanlösung auf 1000 ccm zu verdünnen.

a) Bestimmung des gesamten Chlors.

10 ccm unfiltrierten Mageninhaltes werden in einem Messkolben von 100 ccm Inhalt gefüllt. Das Messkölbchen, in welchem die 10 ccm abgemessen wurden, muss ein- bis zweimal mit Wasser nachgespült werden. Hierzu fügt man 20 ccm der oben erwähnten $^1/_{10}$ Normalsilberlösung. Man lässt nun zehn Minuten stehen, es bildet sich Chlorsilber. Man füllt darauf auf 100 ccm auf, schüttelt um und filtriert durch ein trockenes Filter in ein trockenes Gefäss. 50 ccm des Filtrates werden mit $^1/_{10}$ Rhodanammoniumlösung titriert, bis das überschüssige Silber gefällt ist, was sich durch eine bleibende blutrote Färbung kennzeichnet. Die verbrauchten Kubikzentimeter der Rhodanammoniumlösung werden

mit 2 multipliziert, die erhaltene Zahl von 20 — d. i. die gebrauchte Silberlösung — abgezogen. Man erhält somit die für den Gesamtchlorgehalt gebrauchte Menge von Silberlösung.

b) Bestimmung der Chloride.

10 ccm des gut durchgeschüttelten Mageninhaltes werden in einer Platinschale vorsichtig auf dem Wasserbad eingedampft, wodurch sich die HCl verflüchtigt, dann über direkter Flamme verascht, bis die Kohle nicht mehr mit leuchtender Flamme brennt. Man lässt nun erkalten, verreibt die Asche mit einem angefeuchteten Glasstab und extrahiert sie dann mit 100 ccm warmen Wassers. Hierauf filtriert man, wäscht solange aus, bis alles Chlor aus derselben entfernt ist, was man durch Prüfung des Filtrates mit Silbernitrat feststellt, indem eine Trübung die Gegenwart von Chlor anzeigen würde. Weiteres Auswaschen ist dann nötig. Das gesamte Filtrat wird nun in einem Becherglas mit 10 ccm $^1/_{10}$ Normalsilberlösung versetzt und mit $^1/_{10}$ Rhodanlösung titriert. Die Menge des gebundenen Chlors als Chloride findet man durch Subtraktion der verbrauchten Kubikzentimeter Rhodanlösung von der angewandten Silberlösung, d. i. 10.

Diesen Wert für das Mineralchlor zieht man ab vom oben erhaltenen Wert für das Gesamtchlor (a—b). Man erhält mithin den Wert für die HCl, ausgedrückt in ccm $^1/_{10}$ Normalsilberlösung. Durch Multiplikation dieser Zahl mit 0,0365 erhält man die absolute Menge der HCl in 100 ccm Mageninhalt oder den Prozentgehalt an HCl, da ja 1 ccm $^1/_{10}$ Normalsilberlösung = 0,00365 HCl ist. (Nach Lüttke, Deutsche med. Wochenschrift. 1891. 49.)

Reissner hat die Methode zur Vermeidung von Fehlern modifiziert (cfr. Zeitschrift für klinische Medizin. Bd. 48). Es fallen nämlich die Werte für die neutralen Chlorverbindungen (Chloride) zu niedrig aus, da sich diese zum Teil, speziell das Ammoniumchlorid, beim Glühen verflüchtigen.

Prüfung auf Milchsäure.

Den praktischen Bedürfnissen genügt die qualitative Prüfung auf Milchsäure mittelst des Uffelmannschen Reagens in folgender Weise.

Man schüttelt 5 ccm der Magenflüssigkeit zuerst mit reinem alkoholfreiem Äther (etwa 20 ccm) durch, verdunstet

den abgegossenen Äther, verdünnt den Rückstand mit wenig Wasser und versetzt die wässerige Lösung mit dem Uffelmannschen Reagens. Dieses wird vor Gebrauch jedesmal frisch bereitet und besteht aus 10 ccm 4%iger Karbolsäurelösung + 20 ccm Aqua dest. Hierzu setzt man einen Tropfen Eisenchloridlösung. Das Reagens hat eine blauviolette Farbe. Enthält nun der wässerige Rückstand des Magensaftes Milchsäure, so färbt sich das Reagens gelbgrün.

Da auch Peptone, Zucker, Alkohol eine ähnliche Reaktion geben, da höherer Gehalt an HCl die deutliche gelbgrüne Farbe verdecken kann, so ist es nötig, den Magensaft mit Äther erst auszuschütteln, der die Milchsäure aufnimmt, wie oben angegeben wurde.

Die quantitative Bestimmung der Milchsäure hat nur wissenschaftliches Interesse und braucht deshalb hier nicht genauer besprochen zu werden.

Einige Worte noch über die diagnostische Bedeutung des Milchsäurenachweises.

Milchsäure ($C_3H_6O_3$) entsteht bei der bakteriellen Gärung des Zuckers. Diese tritt ein, wenn die Ingesta im Magen retiniert werden, also bei Stagnation, indem dann die zahlreichen Mikroorganismen, die Milchsäuregärung hervorrufen und welche zum Teil aus der Mundhöhle stammen, ihre Wirkung entfalten können. Ihr Entstehen wird durch gleichzeitige Sub-, bezw. Anazidität unterstützt, da ja dann der antifermentative, eventuell bakterienvernichtende Einfluss der freien HCl fehlt. Da beides nun, Stagnation und Anazidität, überaus häufig bei dem Magenkarzinom eintrifft, so ist es erklärlich, dass der Nachweis von Milchsäure mit ein Glied in der Diagnostik des Carcinoma ventriculi ist, andererseits geht aus der Genese der Milchsäurebildung hervor, dass dieselbe keineswegs für Karzinom direkt charakteristisch ist, sondern

sie weist, wie schon gesagt, in erster Linie nur auf Stagnation hin. Interessant ist, dass die „langen Bazillen", die bei Magenkarzinom im Inhalt desselben angetroffen wurden (Boas, Oppler), gute Milchsäurebildner sind. Auf ihre Milchsäurebildnng wirkt die Gegenwart des vom ulzerierenden Karzinom (infolge von Autolyse) abgesonderten eiweisshaltigen Extraktes günstig ein (Sick).

Die gebildete Milchsäure zerfällt weiter in Buttersäure, CO_2 und Wasserstoff.

$$2\,(C_3H_6O_3) = C_4H_8O_2 + 2\,CO_2 + 4\,H.$$

Neben der Buttersäuregärung ($C_2H_4O_2$) treffen wir noch die Essigsäuregärung infolge Alkoholgärung an. Die flüchtigen Fettsäuren, zu denen die Buttersäure und Essigsäure gehören, verraten sich im Mageninhalt durch ihren bekannten stechenden Geruch. Erwärmt man eine Partie des filtrierten Magensaftes in einem Reagensglas, so färben die sich entwickelnden Fettsäuredämpfe ein darüber gehaltenes Lackmuspapier rot.

Wiederholt wurde schon darauf hingewiesen, wie alle HCl-Bestimmungen, die an einem aliquoten Teil des Mageninhaltes ausgeführt werden, an zahlreichen Fehlern leiden müssen, die in der Schichtung des Mageninhaltes einerseits, andererseits in der Motilitätsintensität, in Verdünnungssekretion, Schleimsekretion, weniger in der Resorption der Eiweissstoffe begründet sind. Sahli hat nun eine geistvolle Methode[1]) ausgearbeitet, durch die eine Berechnung möglich ist, wie viel von einem bestimmten Probeessen im

1) Berl. klin. Wochenschrift 1902. 16 und 17. Münchner med. Wochenschrift 1905, 27 und 28.

Moment der diagnostischen Ausheberung schon den Magen verlassen hatte, um hierdurch genaue Werte für die Sekretionsgrösse und die tatsächliche Azidität des Magensaftes zu finden, gleichzeitig über die Motilität Aufschluss zu erhalten. Er gibt zu diesem Zwecke ein „Probefrühstück", dem eine Substanz innigst beigemengt ist, die im Magen nicht resorbiert wird, nämlich das Fett, in Form einer Mehlsuppe, die mit Butter geröstet wird, deren Fettgehalt also ganz genau bekannt ist. Man soll dann nach 1 Stunde einen bestimmten Teil davon aushebern, den Fettgehalt desselben bestimmen, wodurch man dann weiss — unter der Voraussetzung, dass die Fettemulsion stets gleich bleibt — wieviel von der Suppe noch im Magen ist. Nach dem Matthieuschen Verfahren ermittelt man dann den noch im Magen befindlichen Gesamtinhalt (Suppe und Magensaft). Zieht man nun vom Gesamtinhalt den gefundenen Wert für die Suppe ab, so erfährt man die Menge des im Magen sich befindenden Magensaftes. Seine Azidität lässt sich nun ebenfalls leicht berechnen.

Dem Verfahren ist leider der Vorwurf zu machen, dass es für die Praxis entschieden viel zu umständlich ist. Ferner weist es dadurch grosse Ungenauigkeiten auf, dass das Fett nicht homogen im Magen verteilt bleibt. Aber es ist klar, dass die Hauptbedingung die ist, dass irgend ein aliquoter Teil des Mageninhaltes dieselbe homogene Fettmischung aufweist als die ursprüngliche Suppe. Auch verlässt nach meiner Erfahrung das Fett den Magen langsamer als gelöstes Eiweiss, Kohlehydrate usw., es setzt ferner die HCl-Sekretion herab. Es können mithin die von Sahli gefundenen Normalzahlen nicht als feste Norm gelten.

Von Sahli stammt ferner noch eine Untersuchungsmethode (Desmoidprobe), die ohne Anwendung der Magensonde Aufschluss über die sekretorische Funktionstüchtig-

keit des Magens geben soll. Sie fusst darauf, dass nur der verdauungskräftige Magen rohes Bindegewebe löst. Sahli gibt dem Patienten kleine Beutel aus Kautschukgummi ein, die mit Methylenblau gefüllt und mit einem Faden von Rohcatgut fest verschnürt sind[1]). Nun wird das Rohcatgut nach Angabe des Autors nur von HCl + Pepsin gelöst, nicht vom Pankreassaft. Wird nun dasselbe im Magen verdaut, so kommt das Methylenblau zur Resorption und zur Ausscheidung durch den Urin (Grünfärbung) Unter normalen Verdauungsbedingungen tritt die Urinverfärbung etwa 6—18 Stunden post coenam ein. Als orientierende Probe mag dieselbe; soweit sich die bisherigen Untersuchungsresultate überblicken lassen, Anwendung finden, doch wird sie natürlich niemals das Resultat, das mit Hilfe des Magenschlauches erhalten wird, ersetzen, zumal neuerdings Nachuntersucher gefunden haben, dass auch der Darm Rohcatgut angreift und verdaut.

Prüfung auf Pepsin.

In Fällen von Subazidität, vor allem aber bei bestehender Anazidität ist notwendigerweise die Frage zu beantworten, ob auch die Pepsinabsonderung gelitten hat, denn HCl + Pepsin sind ja zur Proteolyse nötig.

Während bei freier HCl wohl stets genügend Pepsin (bezw. Pepsinogen) produziert wird, besteht in pathologischen Verhältnissen zwischen HCl- und Pepsinabsonderung oft weitgehende Divergenz, auf welche erst in den letzten Jahren mehr geachtet wurde. Im grossen und ganzen hat sich herausgestellt, dass das Pepsin eine grössere Widerstandskraft gegen pathologische Affektionen der Magenschleim-

---

[1]) Dieselben sind zu beziehen von der Firma Pohl, Schönbaum, Regierungsbezirk Danzig.

haut zeigt. Ein vollständiges Fehlen trifft man z. B. bei Achylie, die auf Texturveränderungen der Magenschleimhaut beruht, während ich bei der rein nervösen Form nur eine Hypopepsie nachweisen konnte. Da das Karzinom in der Regel mit Schleimhauterkrankung des Magens (Atrophie) einhergeht, so wird es nicht wundernehmen, dass — ebenso wie die HCl versiegt — auch eine Hypopepsie, ja eine Apepsie angetroffen wird. Doch ist der Mangel an Pepsin zu unbeständig, als dass er diagnostischen Wert für Karzinom beanspruchen könnte, im übrigen ist er ja nur der Ausdruck einer Schleimhautatrophie.

Trotz Mangel an HCl ist also in der Regel die peptische Kraft des Magens vollkommen genügend, und interessant ist, dass man — um dies hier anzuführen — gerade beim Karzinom, aber auch sonst bei Subazidität einen Abbau des Eiweisses über die Peptone hinaus nachweisen konnte (Emerson), also Peptoide, die die Biuretreaktion nicht mehr geben[1]). Emerson fand bei Nichtkarzinomatösen vom Gesamtstickstoff 51% auf Albumosen, 31% auf Peptone, 16,9% auf weitere Abbauprodukte verteilt, beim Karzinomkranken 27,7% auf Albumosen, 47% auf Peptone, 27,6% auf abiurete Stoffe. Die Biuretprobe hat jedoch bis jetzt keinen besonderen differentialdiagnostischen Wert.

Zum Nachweis des Pepsins bedient man sich naturgemäss seiner Eigenschaft, im Verein mit HCl koaguliertes Eiweiss zu lösen. Zu diesem Zweck gibt man in den zu prüfenden Magensaft (ca. 10 ccm) ein in feinste Scheibchen geschnittenes gekochtes Hühnereiweiss (1,5 mm Dicke, 10 mm Durchmesser) und stellt dasselbe in einen auf 37° C. erwärmten Brutschrank. Unter normalen Umständen ist dasselbe innerhalb 1 Stunde gelöst. Enthält der Magensaft keine freie HCl, worauf natürlich vorher zu prüfen ist, so

1) Vielleicht beruht dies auf Einwirkung des Trypsins (s. Seite 76).

gibt man erst 2 Tropfen der offizinellen Salzsäure hinzu. Verdaut die Flüssigkeit, so ist genügend Pepsin vorhanden, verdaut sie nicht, so mangelt es an demselben.

Eine einfache und zuverlässige Methode zur quantitativen Pepsinbestimmung fehlt bis jetzt. Die für die Klinik am geeignetsten von Hammerschlag und Mett erfordern, wenn man genaue Resultate haben will, derartige Kautelen, dass sie sich für die Praxis kaum eignen. Der oben beschriebene Verdauungsversuch genügt meines Erachtens durchaus, um sich über die Gegenwart oder das Fehlen des Pepsins zu orientieren, zumal den zahlenmässig (nach den eben erwähnten Methoden) konstatierten relativen Pepsinmengen kein irgendwie ausschlaggebender differentialdiagnostischer Wert zuzuerkennen ist. Man wird natürlich aus der Dauer der Verdauungszeit einen Schluss auf die Pepsinmengen (normal, wenig, fehlend) machen können. Darauf hat Illoway eine Methode aufgebaut, die allerdings über die Pepsinmenge keinen Aufschluss gibt, mir aber für die Beurteilung der peptischen Funktion für die Praxis empfehlenswert erscheint. Sie geht davon aus, dass 10 g koaguliertes Hühnereiweiss von 10 ccm Magensaft etwa in 5—5½ Stunden normaliter verdaut wird.

Untersuchung auf Labferment (Chymosin).

Am widerstandsfähigsten gegen schädigende Einflüsse erweist sich das Labferment (bezw. Labzymogen). Nachdem durch Glässner nachgewiesen worden war, dass der Pylorusteil des Magens zwar Labferment, aber kein eigentliches Pepsin (bezw. Propepsin) sezerniert, versuchte er, diese Tatsache zur topischen Diagnostik zu verwerten und konnte auch hierdurch differential-diagnostische Schlüsse zwischen Tumoren des Fundus und solchen des Pylorus richtig ziehen. Ist nämlich im Magensaft Lab und Pepsin

gleich stark vermindert, wird man atrophische Prozesse (also z. B. Karzinom, Anämie) der Fundusgegend diagnostizieren können; anders wenn nur Mangel an Pepsin bei Erhaltensein des Labes nachzuweisen ist. Dies spricht nach Glässner für Affektion der Pylorusgegend.

Die Fällung gelösten Eiweisses (also von Albumosen, Peptonen) durch das Chymosin, eine Funktion, die erst vor einigen Jahren entdeckt wurde, hat in diagnostischer Hinsicht noch keine Verwendung gefunden.

Zur Untersuchung auf Labferment benützt man seine Eigenschaft, das Kasein der Milch, unabhängig von HCl-Gegenwart, bei neutraler oder schwach alkalischer Reaktion zu koagulieren. Bei Vornahme der Prüfung ist darauf zu achten, dass also nicht etwa die Gerinnung infolge Säureentwickelung eintritt.

Man muss daher den zu prüfenden Magensaft erst genau mittelst $^1/_{10}$ Normalnatronlauge neutralisieren. Hiervon setzt man nun 1—2 ccm zu 10 ccm frischer, nicht gekochter Milch. Bei Gegenwart von Lab tritt im Brutofen bei 37°—38° C in ca. 20—30 Minuten Koagulation ein.

Die **Stärkeverdauung**, d. h. die Überführung der genossenen Stärke in Dextrine (drehen rechts, aber reduzieren nicht, gären nicht) — zuerst in Amylodextrin, dann in Erythrodextrin, Achroodextrin und Maltose (Dextrin wird nur sehr wenig gebildet) ist abhängig vom Ptyalin, dem amylolytischen Enzym des Speichels; sie geht auch im Magen, und zwar hauptsächlich im Anfang der Digestion vor sich.

Da Salzsäure die Fermentwirkung beeinträchtigt bezw. aufhebt, so wird man annehmen dürfen, dass sich quantitative und qualitative Unterschiede in der Amylolyse bei gestörter HCl-Sekretion zeigen werden. Dieselbe ist am vollständigsten bei An- und Subazidität, am geringsten bei Superazidität.

Bekanntlich ist das typische Reagens auf Amylum das Jod (Jodstärke), das mit Amylum Blaufärbung gibt. Bekommt man also durch Zufügen von Jod (Lugolsche Lösung) zum Magensaft Blaufärbung, so spricht dies für die Gegenwart von Amylodextrin, zeigt also an, dass die Amylolyse im Magen bald sistierte. Gibt es mit Jod nur gelbe Färbung, so ist die Verzuckerung bis zum Achroodextrin vorgeschritten, wie man es bei Anazidität findet. In der Regel gibt Jodzusatz eine rotbraune Verfärbung, trotzdem die Amylolyse eine energische ist. (Vergl. Müllers Untersuchungen.)

Makroskopische und mikroskopische Besichtigung des Mageninhaltes.

(Über Schleim und Blut im Mageninhalt.)

Die makroskopische und die sich im besonderen Fall anschliessende mikroskopische Besichtigung des nüchtern, nach Einnahme eines bestimmten Probeessens durch Expression oder durch Spülung, oder etwa infolge Erbrechens gewonnenen Mageninhaltes, vermag teils orientierende, teils entscheidende diagnostische Merkmale zu geben. Sie gründen sich im wesentlichen auf Menge und Beschaffenheit, auch auf den Geruch des Mageninhaltes. So deutet Geruch nach H_2S auf Eiweissfäulnis, ein fäkulenter auf Beimengung von Darminhalt, mag es sich um einen Ileus handeln oder um das allerdings recht seltene Vorkommen einer Fistula gastro-

colica. Ammoniakalischer Geruch findet sich bei Urämie, bedingt durch kohlensaures Ammoniak. Die Konsistenz des Mageninhaltes kann dünnflüssig, wässerig, frei von irgendwelchen Speisepartikeln sein, oder schleimig, zäh, dickflüssig, nur schwer filtrierbar, schlecht verdaute Speiserückstände zeigend; oder die Beimengungen sind direkt heterogener Art, von grosser pathogener Bedeutung (Blut, Kot).

Zur Beurteilung des Befundes ist es selbstverständlich erforderlich, Menge und Beschaffenheit der vorher genommenen Nahrung zu kennen, und bei einer Expression nach einem Probefrühstück, zu wissen, ob der Magen auch tatsächlich vorher leer war. Denn es ist klar, dass Rückstände die Aziditätswerte wie die Menge des Mageninhaltes modifizieren werden.

Nüchtern soll der Magen leer sein. Jede Ansammlung von Schleim, von Magensaft, von Speisepartikeln ist als eine Abweichung vom Normalen anzusehen und deutet auf Motilitäts- oder Sekretionsstörungen hin. Freilich ist darüber keine einheitliche Ansicht vorhanden, bei welcher Quantität von Magensaft im nüchternen Zustande der pathologische Zustand der Gastrosukkorrhöe anfängt. Meiner Ansicht nach wird man bei Mengen von 10—20 ccm[1]) nicht gerade von Magensaftfluss stets sprechen, was bei 100 ccm sicher berechtigt ist, aber schon diese geringe Menge erweckt mit Recht den Verdacht, dass die Sekretion von irgend einem irritativen Reiz beherrscht wird, sei es nun z. B. ein latentes Ulcus, eine beginnende Insuffizienz (Atonie)[2]) oder ein zentrales Erregungsmoment.

---

[1]) Martius fand bei gesunden Soldaten nüchtern 3—30 ccm reinen Magensaft, von einer Azidität 10—40 (= 0,4—1,5 ‰ HCl). (D. m. Woch. 1894. 32.)

[2]) Meiner Erfahrung nach bedingt stärkere Atonie Hyperazidität und geringe (d. h. alimentäre) Gastrosukkorrhöe.

— Speisereste vom vorhergehenden Tag weisen auf eine Motilitätsstörung höherer Art.

Wird eine Stunde nach einem Probefrühstück (200 ccm Tee) eine ebenso grosse oder eine noch grössere Menge Magenflüssigkeit exprimiert, so wird man natürlich ebenfalls wieder auf Störungen in der Motilität oder im Chemismus des Magens hingewiesen. Die Beschaffenheit des Mageninhaltes ist dann von Bedeutung. Bei Hyperazidität erhält man in der Regel einen dünnflüssigen Inhalt mit feinst verteilten, geringen Speiseresten. Jede stärkere Motilitätsinsuffizienz macht sich durch grössere Mengen Rückstand kenntlich, der Schichtungsquotient steigt (cfr. pag. 42). Bei Anazidität, speziell bei Achylien, sieht der Mageninhalt so aus, als sei z. B. das Brot des Probefrühstückes „eben gekaut und wieder ausgespieen", wie Martius treffend sagt.

Für Stagnation ist die Dreischichtung des Mageninhaltes in einem Gefäss charakteristisch. Zu oberst begegnen wir einer Schaumschicht, dann einer gelblich-grünlich trüben Flüssigkeitsschicht, während am Boden des Gefässes festere Partikelchen sich niederlassen. Bei Hyperazidität haben wir dabei meist ein reines Sediment aus feinst verteilten Amylaceenresten, wie die Prüfung mit Jodtinktur ergibt (Blaufärbung).

Ist der Chymus mit zähem, glasigem Schleim erheblich vermengt, werden schon aus dem nüchternen Magen Schleimmassen entleert, so spricht dieser Befund in allererster Linie für eine entzündliche Affektion der Mukosa, für eine Gastritis. Nur die kleinen weissen Flöckchen und Fäserchen, die oft im Spülwasser emporwirbeln, möchte ich nicht direkt als pathologische Erscheinungen ansprechen. Ich habe sie freilich am meisten bei Magen-Neurosen gefunden, und es wäre wohl die Existenz einer neurogenen vermehrten Schleimsekretion denkbar, die auch von manchen Autoren ange-

nommen wird. Doch habe ich niemals eine unzweifelhaft idiopathische nervöse quantitativ reichliche Mukorrhöe gesehen. Auch an Pawlows Hunden konnte eine neurogene Schleimabsonderung bis jetzt nicht erzeugt werden. — Hebert man nach dem Mittagessen aus, so wird man den ganzen Chymus mehr oder minder schleimig finden; solange dabei der Schleim nicht in grossen Partien auftritt, sondern nur der Oberfläche der Speisepartikel in dünnster Schicht anhaftet, ist dies wohl unter die normalen Erscheinungen zu zählen, denn die Schleimabsonderung ist ein ebenso physiologischer Akt wie die Sekretion der HCl [1]).

Interessant ist, dass im grossen und ganzen bei verminderter HCl-Produktion eine gesteigerte Schleimabsonderung in pathologischen Verhältnissen eintritt. Gewöhnlich haben wir bei der Gastritis vermehrte Mukorrhöe und verminderte HCl. Gesteigerte Funktion des Zylinderepithels tritt oft ein bei gleichzeitig verminderter des Drüsenparenchyms, wozu natürlich noch der Umstand kommt, dass das Mucin hier durch die fehlende freie Säure nicht verdaut wird. Durch die grundlegenden Untersuchungen Schmidts (Archiv für klinische Medizin, Bd. 57), ferner Virchows (Archiv. 1896. 143), ist die anatomische Begründung dieser auf den ersten Blick paradoxen Erscheinung, dass trotz einer Achylie Schleim in vermehrter Menge nachgewiesen wird, gegeben worden. Es geht also in pathologischen Zuständen die Absonderung des Magensaftes mit der Schleimabsonderung nicht parallel (cfr. auch Pewsner, Berl. kl. Woch. 1907. 2 u. 3).

Irrtümer hinsichtlich der Provenienz des im Magen gefundenen Schleimes sind wohl möglich, indem ja ausser dem Speichel Nasenschleim, Pharynxschleim (Pharyngitis)

[1]) cfr. die nach Pawlows Methodik angestellten Versuche Sawriews am Hundemagen, der auf thermische wie chemische Reize hin Schleim sezerniert.

in den Magen gelangen kann. Man orientiere sich also, ob eine katarrhalische Affektion der oberen Luftwege besteht. Gewöhnlich ist der daraus stammende Schleim mehr klumpig. Er bildet isolierte Ballen, ist oft mit Luftblasen durchsetzt (Mundschleim) oder eiteriger Natur und schwimmt

Figur 3.

Gesamtbild des Erbrochenen.

(Nach Jaksch, Klinische Diagnostik. 5. Auflage.)

a: Muskelfaser.
b: Weisse Blutzellen.
c: Plattenepithelien.
c': „
c'': Zylinderepithelien.
d: Amylumkörperchen, durch Einwirkung der Verdauungssäfte meist schon verändert.
e: Fettkugeln.
f: Sarcina ventriculi.
g: Hefepilze.
h: Komma-bazillenähnliche Formen, welche ich einmal im Erbrochenen bei Ileus gefunden habe.
i: Verschiedene Mikroorganismen: als Bazillen und Kokken.
k: Fettnadeln, dazwischen Bindegewebe, aus der Nahrung stammend
l: Pflanzenzelle.

auf der Oberfläche des Spülwassers. Der Magenschleim ist in erster Linie durch seine innigste Vermengung mit den Ingestis gekennzeichnet. Bei HCl-Mangel ist er meist zähflüssig, ziehend, aufgequollen. Hebt man mit einem Glasstab Speiseteile aus der Schüssel heraus, so haften daran lange

Stücke glasigen Schleimes. Aber dann tritt er auch auf als kleine, weisse Flöckchen, die im Spültrichter emporwirbeln und auch bei nicht katarrhalischen Magenaffektionen gefunden werden, wie ich schon oben bemerkte. Am besten erkennt man diese kleineren Schleimbeimengungen, wenn man den Mageninhalt, bezw. das Spülwasser in einem Gefäss mit schwarzer Unterlage untersucht. Verschluckten Speichel wird man (wenn er gerade Rhodankalium enthält) daran erkennen, dass er, nach Ansäuerung mit HCl, bei Zusatz von Eisenchloridlösung eine rote Verfärbung zeigt. Die sonstigen geringen Trübungen des Spülwassers, die — wie eine mikroskopische Untersuchung erst zeigt — aus abgestossenen Zylinderzellen, aus Zellkernen, aus metamorphosierten Zellen und Zellelementen (Jaworskis Spiralzellen im nüchternen Magen), Leukozyten, Epithelien der Mund- und Nasenhöhle bestehen, haben, soweit nicht Nahrungsmittel (Amylumkörperchen, Fleischfäserchen, Fetttröpfchen, Kaseinflocken etc.) in Frage kommen, keinen diagnostischen Wert, es sei denn, dass es sich um abgestossene Schleimhautfragmente handelt (Gastritis exfoliativa, auch bei hämorrhagischen Erosionen) oder um Geschwulstpartikelchen, ein allerdings seltenes Ereignis.

Blutbeimengungen im Mageninhalt haben bekanntlich grossen diagnostischen Wert. Bei ganz frischen Blutungen bleibt die rote Farbe (Oxyhämoglobin) kenntlich, sowie aber das Blut unter Einwirkung der HCl steht, nimmt es eine schwarze, „kaffeesatzähnliche" Färbung an, infolge der Hämatinabspaltung. Im Zweifelfalle wird durch die weiter unten erwähnte Probe Klarheit geschaffen. Dieselbe weist Blut in so ausserordentlich geringer Konzentration nach, dass sie auch da positiven Ausfall gibt, wo für das Auge keinerlei Blutfarbstoff zu erkennen ist. Man redet dann von „okkulten" Magen-, bezw. Darmblutungen. Dieselben haben eine grosse klinische Bedeutung. Sie finden sich vor

allen Dingen bei Carcinoma ventriculi und Ulcus. Positiver Ausfall der Reaktion wird bei der Differentialdiagnose zwischen Ulcus und Magenneurose zugunsten des ersteren entschieden.

Freilich ist es bei Anstellung der **van Deen**schen Probe nötig, Kautelen besonders dann zu beobachten, wenn auf eine „okkulte" Blutung geschlossen werden soll. Es geben nämlich auch Eiter, Galle (Hydrobilirubin), Speichel, selbst Chlorophyll, sowie die geringsten Beimengungen von Blutfarbstoff zu den Ingestis, wie es durch den Genuss von rohem, halbgebratenen Fleisch, von hämoglobinhaltigen Arzneipräparaten, wie Hämatogen, Puro der Fall ist, die Reaktion. Um also auf okkulte Magenblutung schliessen zu dürfen, müssen die Kranken mindestens zwei Tage vor Anstellung der Probe kein rohes, halbrohes oder auch „englisch" gebratenes Fleisch geniessen, am besten verordnet man ihnen Milchdiät und gar gekochtes Fleisch. Auch ist es am besten, die Probe nicht am Mageninhalt anzustellen, sondern an den Fäzes, denn durch Einführung der Sonde zum Zwecke der Expression kann es eine leichte artefizielle Blutung durch Verletzung der Schleimhäute geben.

Die von Weber modifizierte Probe wird folgendermassen vorgenommen.

Man setzt zu einer Portion (10 ccm) Mageninhalt, bezw. Filtrat, bezw. zu mit etwas Wasser verriebenen Fäzes $^1/_3$ Volumen Eisessig, schüttelt kräftig durch und extrahiert, unter recht vorsichtigem Umschütteln, mit Äther. Eine Emulsion darf sich nicht bilden. In den Äther geht der Blutfarbstoff als essigsaures Hämatin über, was sich zuweilen durch eine leicht bräunliche Färbung verrät. Man giesst nun vorsichtig das oben im Reagensglas befindliche Extrakt vom Rückstand ab und fügt zu einigen Kubikzentimetern des Extraktes 10 Tropfen frisch bereitete Guajaktinktur, hierauf 20 Tropfen altes Terpentinöl. Bei Anwesenheit von

Blut tritt Blaufärbung ein (grünliche Farbe ist nicht ausreichend). Auf alle Fälle beweist der negative Ausfall das Fehlen von Blut.

Bekanntlich lässt sich das Blut auch durch die Bildung der Häminkristalle mittelst der Teichmannschen Probe nachweisen, indem man zu einem Tröpfchen Mageninhalt, der auf dem Objektträger eingetrocknet ist, etwas Kochsalz und Eisessig bringt, das Ganze mit einem Deckglase bedeckt und nun über kleiner Flamme vorsichtig erhitzt. Man soll den verdunstenden Eisessig dabei durch neuen ersetzen. Ich finde, dass, so einfach die Anweisung klingt, die Probe doch nicht immer gelingt. Dann aber ist zu bedenken, dass es oft bei der ungleichen Verteilung des Blutes im Mageninhalt lediglich vom Zufall abhängen wird, ob man auch ein bluthaltiges Partikel finden wird.

Abnorme Bestandteile des Mageninhaltes, die sich auf den ersten Blick verraten, sind ferner Eiter (Gastritis phlegmonosa, in einzelnen Fällen auch bei Magenkarzinom gefunden), Schleimhautfragmente, Geschwulstpartikelchen, Galle, Kot, der infolge einer Magenkolonfistel sich dem Inhalt beimischen kann. Galle gelangt leicht beim Pressen (Erbrechen, Würgen) in den Magen und verrät sich durch die gelbgrüne bis grüne Farbe (Biliverdin) des Inhaltes oder Spülwassers. Durch die Gmelinsche Probe am Filtrat wird sich natürlich die Galle leicht nachweisen lassen. Ständige Beimischung von Galle spricht für irgendeine infrapapilläre Duodenalstenose.

Periodisch auftretende Gallenansammlung im Magen sieht man zuweilen nach Gastroenterostomien, wenn die Galle durch den abführenden Schenkel infolge Bildung eines Spornes nicht abfliessen kann. Sie hindert die Pepsinverdauung im Magen, was bei künstlichen Verdauungsversuchen leicht nachzuweisen ist. Bei Fällen von Ektasie

mit hoher Azidität ist eine Umwandlung d. h. eine Reduktion des Bilirubins in Urobilin beobachtet worden (Meinel).

Es sei hier auf eine neuere Arbeit aus dem Pawlowschen Laboratorium von Boldirew aufmerksam gemacht. Dieser zeigte experimentell, dass bei Anwesenheit von Fetten, von organischen und anorganischen Säuren in übermässiger Menge, Darmsaft und Galle leicht in den Magen übertreten. Dass es sich dabei um Saft aus dem Darm handelt, wird gezeigt, wenn es gelingt Pankreasfermente nachzuweisen.

Die tryptische Wirkung des Saftes erweist man dadurch leicht, dass Eiweiss (Fibrin) oder Gelatine bei alkalischer Reaktion (Zusatz von 1% Sodalösung) im Brutofen gelöst wird, wobei man durch Zusatz von Chloroform oder Thymollösung Fäulnis verhindern muss. Die tryptische Verdauung liefert auch abiurete Körper, so Tyrosin, Leuzin (Monoaminosäuren) etc., auch Tryptophan. Letzteres gibt die Tryptophanreaktion (rosarote Farbe bei Zusatz von Bromwasser). — Die diastatische Wirkung wird dadurch kenntlich, dass der Saft auf Stärkekleister einwirkt; er wird dextrinisiert und in Zucker übergeführt. Jodzusatz färbt dann nicht mehr blau, dagegen lassen sich die Zuckerreaktionen nachweisen. — Die fettspaltende Wirkung zeigt man, indem man den Saft auf neutral reagierendes Öl wirken lässt, das durch Zusatz von alkoholischer Rosolsäure rot gefärbt ist. Es spalten sich nun allmählich die Fettsäuren ab, wodurch die Rotfärbung verschwindet.

Solchen wirksamen Dünndarmsaft wird man dann durch die genannten Proben nachweisen können, wenn er im nüchternen Magen angetroffen wird. Sowie er jedoch mit der HCl des Magens längere Zeit in Berührung ist, leiden die für ihn charakteristischen fermentativen Wirkungen des Pankreassaftes.

Harn und Blut bei Verdauungskrankheiten.

Es ist selbstverständlich, dass Anomalien im Verdauungstraktus von Einfluss auf die Beschaffenheit des **Nierensekretes** sein werden. Doch sind diese Veränderungen in keiner Weise von ausschlaggebendem diagnostischen Wert, es kommt ihnen nur eine semiotische Bedeutung zu. Es mag daher nur das Wichtigste kurz erwähnt werden.

Retention von Ingestis im Magen, andererseits Erbrechen grösserer Mengen, längerdauernde Durchfälle setzen die Menge des Harnes herab. Bekanntlich ist die Azidität desselben schon unter physiologischen Umständen sowohl von der Beschaffenheit der Nahrung, wie vom Ablauf der HCl-Abscheidung abhängig. Sie sinkt, wenn nach einer grösseren Nahrungsaufnahme HCl abgeschieden wird, ja es kann sogar zur alkalischen Reaktion kommen. So wird es nicht verwunderlich sein, dass Sekretionsanomalien Einfluss auf die Urinreaktion bezw. die Stärke seiner Azidität äussern. Diese ist in Fällen übermässiger HCl-Absonderung, also z. B. beim Magensaftfluss herabgesetzt. Bei den engen Beziehungen des Chlornatriums zur HCl findet man auch bei Supersekretion geringe NaCl-Menge im Harn. Das muss aber andererseits in erster Linie auch der Fall sein, wenn die Darmresorption darniederliegt, sei es nun, dass infolge von Ektasie des Magens seine Entleerung in den Darm leidet, dass kopiöses Erbrechen besteht oder profuse Diarrhöen oder dass aus irgendwelchen Gründen ungenügende Nahrung genommen wird. Oft werden mehrere Ursachen für die Kochsalzarmut des Harnes zusammenkommen. In der Praxis genügt zur qualitativen Schätzung die gewöhnliche Probe mit Silbernitrat, nachdem der Harn vorher mit Salpetersäure schwach angesäuert wurde. Normaliter erhält man einen dicken käsigen Nieder-

schlag von Chlorsilber; bei Verminderung des NaCl nur eine leichte Trübung.

Albumosen[1]) im Urin werden bei ulzerativen Prozessen des Magenkanales (so bei Magendarmkarzinomen, bei Darmtuberkulose) gefunden. Differentialdiagnostische Bedeutung fehlt ihnen. Ihr Nachweis im Harn wird aber unter Umständen mit zur Unterstützung einer Diagnose (Frage, ob Karzinom, Darmtuberkulose?) in Betracht kommen, ebenso wie der Nachweis des Indikans (indoxylschwefelsaures Kalium). Dasselbe rührt von einer aromatischen Substanz her, dem Indol, die bei der Eiweissfäulnis im Darm und zwar normaliter im Dickdarm, entsteht. In grösseren Mengen tritt diese in den Harn über, wenn schon im Dünndarm die Fäulnis vor sich geht, so dass wir das Indikan bei Dünndarmstenosen, bei Ileus, bei Darmlähmung infolge von Peritonitis, zuweilen auch bei chronischer Obstipation antreffen; verzögerte Peristaltik vermehrt ceteris paribus sein Auftreten. Zum Nachweis dient die Probe nach Jaffé. (Senator).

Man füllt ein Reagensglas zur Hälfte mit Harn, giesst 2 ccm Chloroform hinein und füllt es alsdann mit konzentrierter HCl beinahe voll. Hierauf setzt man nach Jaffé tropfenweise verdünnte Chlorkalklösung zu (1:20) und kehrt nach jedem Tropfen das Reagenzglas, das man

---

[1]) Albumosen werden durch Kochen nicht gefällt, werden durch Ammoniumsulfat im Gegensatz zum Pepton ausgesalzt. Sie geben wie die Peptone die Biuretfärbung (rotviolette Farbe). Sie werden in der Kälte gefällt durch Salpetersäure, Essigsäure, Ferrocyankalium, Pikrinsäure etc., doch löst sich der gebildete Niederschlag beim Erhitzen. Hinsichtlich der Erklärung des Zustandekommens der Albumosurie leitet man die Albumosen vom autolytischen Zerfall von Leukozyten, Gewebselementen her, die, resorbiert, zur Ausscheidung durch die Nieren gelangen. — Zum Nachweis der Albumosen im Harn dient die Methode von Hofmeister-Salkowski. (Siehe Salkowski, Praktikum pag. 177.)

mit dem Daumen verschliesst, mehrmals um. Der sich aus dem Indikan bildende Indigo wird vom Chloroform gelöst und färbt es blau.

Der Harn soll vorher enteiweisst werden.

Azeton- und Azetessigsäure treten dann im Verlauf von Verdauungskrankheiten auf, wenn Inanition vorliegt und sich durch fehlerhaften Abbau des Fettes β-Oxybuttersäure, Azeton- und Azetessigsäure bilden.

Nur kurz soll noch erwähnt werden, dass infolge chronischer Verstopfung Eiweiss im Harn, Ausscheidung von Zylindern, also die Zeichen einer Nephritis, auftreten können. Wallerstein hat dies auch experimentell an Kaninchen gezeigt.

Die Korrelationen zwischen den im Harn auftretenden, vom Magen stammenden, resorbierten Fermenten Pepsin und Lab (soweit sie nicht im Darm zerstört werden) zu Sekretionsstörungen der Magendrüsen sind noch nicht klar zu übersehen. In der Regel entspricht wohl einem geringen Ausscheiden von Pepsin in den Magen weniger Pepsin im Harn. Zur Unterstützung einer Diagnose ist aber vorläufig die Untersuchung hierauf unnötig.

Aus der Pathologie des **Blutes** interessieren uns die Fälle perniziöser Anämie, die gleichzeitig die Symptome der Anadenie des Magens darbieten; es ist nicht wohl anzunehmen, dass die Erkrankung der Magenschleimhaut das primäre Moment sei.

Sekundäre Anämie kann natürlich nach fortgesetzten Hämatemesen sich einstellen; bekannt ist die Karzinomanämie. Sie ist von der primären Anämie dadurch unterschieden, dass bei ihr eine Vermehrung der Leu-

kozyten (spez. der polynukleären Zellen) besteht, wobei aber gleichzeitig das Blutbild meist eine Verminderung der Lymphozyten aufweist, so dass also hier die Leukozyten vorherrschen, während die primäre perniziöse Anämie eine starke Vermehrung der Lymphozyten zeigt. (Strauss und Rohnstein.) Diese charakteristischen Verhältnisse der weissen Blutkörperchen können somit zur Differentialdiagnose zwischen primärer Anämie und Anämie bei Carcinom, das vielleicht sonst nicht zu diagnostizieren ist, mit herangezogen werden.

Auf das Fehlen der Verdauungsleukozytose zur Erkennung eines Magenkarzinoms (Schneyer) kann nicht viel Wert gelegt werden, nachdem überhaupt die Verdauungsleukozytose, die speziell nach eiweissreicher Kost zur Beobachtung kommt, wie zahlreiche Untersuchungen ergaben, in vereinzelten Fällen ausbleibt, andererseits aber oft beim Karzinom zu konstatieren ist. Mehr diagnostischen Wert hat die eosinophile Leukozytose, wie sie infolge von Helminthiasis auftritt (Ankylostomum duodenale, Tänien, Ascariden), die speziell beim Ankylostomum duodenale gleichzeitig mit schwerer Anämie durch Toxinwirkung kombiniert sein kann.

Hinsichtlich der einfachen Chlorose möchte ich nur noch kurz bemerken, dass hierbei überaus häufig Superazidität zu konstatieren ist, dass ich andererseits zahlreiche Fälle von Sub- oder einfacher Anazidität kenne, bei denen von einem chlorotischen Blut nicht die Rede war, sondern durchaus normale Verhältnisse für Hämoglobingehalt und Anzahl der Erythrozyten bestanden.

Es wurde eingangs darauf hingewiesen, wie sekundär infolge von Krankheiten des Magens oder des Darmes Störungen einzelner Organe oder des Gesamtorganismus sich geltend machen. Der geübte Diagnostiker wird oft in der Lage sein, aus ihrer Betrachtung von vornherein auf ein

primäres Magenleiden oder auf eine Darmstörung mit grösster Wahrscheinlichkeit zu schliessen, doch sind dies Erfahrungsschlüsse, die stets der speziellen Kontrolle bedürfen, da sie nicht eindeutig sind. Differentialdiagnostischer Wert kommt solch einzelnen Symptomen nicht zu, so dass eine spezielle Würdigung derselben hier nicht am Platz ist. Ich will nur erinnern an die Tetanie, die im Anschluss an Gastrektasie beobachtet wird, an Herzklopfen, Asthma dyspepticum, Pulsirregularität, allgemeine neurasthenische Beschwerden etc.

Die **Gastrodiaphanie** möge nur kurz erwähnt werden. Durch eine an einer Magensonde angebrachten Glühlampe, die in den mit Wasser gefüllten Magen herabgeführt wird, erhält man ein Durchleuchtungsbild des Organes. Ihr praktischer Vorteil wird von vielen Autoren als kein erheblicher angesehen. Die Erkennung von Dilatation, Gastroptose, gar von Tumoren ist mit ihr unsicher, genauere Resultate erhält man durch die genannten Methoden der Insufflation. Aus eigener Erfahrung kann ich übrigens kein Urteil abgeben, da ich die Gastrodiaphanie nicht anwende.

Die Bestimmung der molekularen Konzentration des Magensaftes, des Mageninhaltes, hat bis jetzt nur wissenschaftliches Interesse.

Untersuchung der Fäzes.

Neben die äussere Untersuchung des Abdomens, die oben eingehender beschrieben wurde, tritt zur Diagnose der Darmkrankheiten als notwendiges Glied die Untersuchung der Fäzes. Freilich müssen wir uns dabei der grossen Schwierigkeiten bewusst sein, die sich einer topischen

und auch funktionellen Diagnostik entgegenstellen und die vor allen Dingen darinnen begründet sind, dass es ja nicht gelingt (ausser wenn zufällig eine Darmfistel besteht), die verdauenden Sekrete (des Darmes, der Leber, des Pankreas) oder ihre Verdauungsprodukte aus den einzelnen Darmabschnitten isoliert zu gewinnen, also topisch zu sondern, und weil ferner so vielerlei Arbeitsleistungen gleichzeitig während der Verdauung nebeneinander verlaufen, dass es nicht möglich ist, eine Komponente für sich allein zu prüfen, z. B. die Motilität, die Sekretion und die Resorption einzeln funktionell zu betrachten, wie es doch für den Magen leidlich vorgenommen werden kann. Dazu kommt, dass speziellere Fragen (Abbau des Eiweisses, Synthese desselben; Fettresorption, Bedeutung der Bakterien und ihrer Produkte etc.) noch keineswegs geklärt sind. Immerhin zeigen die Fäzes des gesunden Darmes charakteristische Merkmale genug, die geeignet sind, Abweichungen davon als etwas Krankhaftes zu deuten, sogar mit mehr oder weniger Wahrscheinlichkeit Schlüsse auf die Lokalisation und die Art des pathologischen Prozesses zu ziehen.

Bei der Untersuchung des Stuhles beschäftigen wir uns zuerst mit seiner **makroskopischen** Besichtigung; hierbei ist zu achten auf Menge, Form und Konsistenz, Farbe und Geruch.

Hinsichtlich der Stuhlmenge ist es a priori selbstverständlich, dass dieselbe von der Quantität der Speisen abhängig sein muss. Dazu kommen aber noch als mitbestimmende Faktoren die Qualität derselben und die Funktionstüchtigkeit des Darmes selbst. Es ist einleuchtend, dass bei hochgradig gestörter Verdauung bezw. Resorption (z. B. bei Abschluss der Galle vom Darm, Pankreasstörung), die Stuhlmenge grösser an Volumen sein muss als unter normalen Bedingungen, dass andererseits ein tiefsitzender totaler Darmverschluss den Stuhl zum Sistieren

bringt; eine partielle Darmstenose kann bekanntlich ein normales Tagesquantum an Stuhl durchlassen, wobei also nicht die Quantität, sondern die Häufigkeit der Entleerungen neben anderen abnormalen Erscheinungen diagnostisches Interesse hat. Auch im Hungerzustand liefert der Darm Kot (Hungerkot). Dieser besteht aus den Darmsekreten, abgestossenen Epithelien, Salzen, Schleim und den Darmbakterien. So lieferte der Hungerkünstler Cetti pro Tag 22 g frischen Kot mit einer Trockensubstanz von 3,4 g, eine Menge, die ungefähr auch bei anderen derartigen Versuchen gefunden wurde. — Bei gemischter Kost und mittlerer Nahrungsmenge werden ca. 200 g geliefert, bei vegetarischer dagegen vielleicht im Mittel 400 g, da die nicht- oder nur schwer resorierbaren Nahrungsbestandteile (Cellulose) als Nahrungsschlacken die Kotmenge erhöhen; gleichzeitig kommt hierbei noch der viel höhere Wassergehalt in Betracht gegenüber demjenigen, der bei einer mehr animalischen Kost gefunden wird. Ein Beispiel mag dies illustrieren. Rubner fand nach Genuss von 38 g Wirsing 1670 g frischen Kot mit nur 73,8 g Trockensubstanz, also nur 4,4 % [1]).

In der Jugend wird absolut mehr Kot geliefert als später, verglichen mit dem Körpergewicht.

Die Form der Fäzes ist abhängig von ihrer Konsistenz, also vom gegenseitigen Verhältnisse der festen und flüssiger Bestandteile, in erster Linie vom Wassergehalt. Nicht flüssiger Stuhl erhält dann durch die Kontraktion des Darmes bestimmte Form, die ihrerseits wieder modifiziert werden kann durch die Verweildauer des Stuhles im Darm. Man unterscheidet flüssigen, breiigen, geformten Stuhl; dieser ist wurst- oder bandförmig,

[1]) Bei gemischter Kost beträgt die Trockensubstanz zirka 25 % des Kotes.

gross- oder kleinknollig (Schafkot); er zeigt nicht selten die flachen Eindrücke der Taeniae coli.

Als normal gilt wohl eine festweiche Konsistenz, eine wurstförmige Form. Stark abgeplattete, kleinkalibrige, bleistiftrunde Konfiguration wird meist bei Obstipation getroffen und ist wohl die Folge einer abnorm starken Kontraktion des Darmrohres (Obstipatio spastica), während gleichzeitig durch langes Verweilen in den Haustris coli der Stuhl die Knollenform erhält. Übernormale Beimengungen von Fett machen den Stuhl teigig, ölig. Oft erstarrt das Fett auf der Oberfläche des Stuhles zu Klumpen (Steatorrhöe). Ein blasiges, schäumendes Aussehen erhält der Stuhl bei starker Gasgärung (gärende Stühle).

Die Farbe des Stuhles nach gemischter Kost ist dunkelbraun. Sie ist bedingt durch das im Kolon aus dem Gallenfarbstoff infolge von Reduktion entstehende Hydrobilirubin. Unverändertes Bilirubin ist im normalen Stuhle nicht vorhanden; er gibt also nicht die Gmelinsche Gallenfarbstoffreaktion. Im übrigen ist die spezielle Nuance der Farbe abhängig von der genossenen Speise, von der Verweildauer des Kotes im Darm, dann, wie schon erwähnt, von den Reduktionsprozessen des Bilirubins. Dieses kann in seltenen Fällen, worauf Quinke aufmerksam gemacht hat (Über die Farbe der Fäzes. Münch. med. Woch. 35. 1896.), über das Hydrobilirubin hinaus zu einem farblosen Körper (Leukourobilin) reduziert werden, wodurch dann natürlich der Stuhl mehr tonartig erscheint. Unter dem oxydierenden Einfluss der Luft kann ein solcher Stuhl wieder nachdunkeln. Vorwiegende Milchnahrung erzeugt gelbe Stühle, vorwiegende Fleischnahrung nüanciert dunkler. Gemüse (Spinat, Wirsing), dann Salat rufen Grünfärbung hervor, während er durch Rotwein, Heidelbeeren, Blut schwärzlich, nach Kakaogenuss braunrot erscheint. Natürlich werden auch Arzneimittel ihm eine charakteristische Farbe verleihen. Häufig wird man

deshalb die mehr oder weniger ausgesprochene Schwarzfärbung nach Wismut (es bildet sich Wismutoxydul) und Eisen, eine grünliche Verfärbung nach Kalomel (Biliverdin), eine Gelbfärbung nach dem Gebrauch von Rheum, Senna, Santonin antreffen. Von besonderer diagnotischer Bedeutung sind **Farbveränderungen**, die auf **krankhafte** Darmstörungen aufmerksam machen. Hierzu gehört die schwarze „Teerfarbe" bei Beimengungen von Blut, wenn solches längere Zeit im Darm verweilt hat; durcheilt es dagegen den Darmkanal sehr schnell, so sehen wir es in den Dejectis in hell- oder dunkelroter Farbe.

Im allgemeinen lässt unverändertes **Blut** auf eine Hämorrhagie im Dickdarm (meist hämorrhoidaler Natur, dann aber auch Ulzerationen) schliessen; sitzt das Blut den geformten Massen auf, so ist unbedingt die Quelle der Blutung im Mastdarm zu suchen; oft erscheint dann sogar das Blut zuerst (wenn z. B. durch Kontraktion des muskulären Analringes eine Rhagade, ein Varix zerrissen wird) und darauf der an und für sich kein Blut enthaltende Kot. Denn jede Durchmischung von Blut und Fäzes deutet darauf hin, dass die Blutung weiter oberhalb stattgefunden hat. Wichtig ist es zu wissen, dass durchaus nicht immer alles Blut bei einer Enterorrhagie per anum entleert werden muss, dass es also in grossen Massen im Darm zurückbleiben kann (innere Darmblutung). Es können daher nach Sistierung einer Blutung noch die nächsten Tage schwarze, bluthaltige Stühle entleert werden. Ganz geringe Blutmengen entziehen sich dem Auge, der Stuhl hat dann seine normale braune Farbe; es liegt dann eine sog. okkulte Magen-, Darmblutung vor, wie sie vor allen Dingen beim (chronischen) Ulcus ventriculi bezw. duodeni, bei Magendarmkarzinomen zuweilen eintritt und zur Abgrenzung gegen andere im Symptomenbild ähnliche Erkrankungen (z. B. nervöse Dyspepsie) gebraucht werden kann. Welche Vorsichtsmass-

regeln zur Bewertung der positiven Reaktion dabei eingehalten werden müssen, ist oben schon dargelegt worden. Zum Nachweis dient die Van-Deensche Probe (cfr. pag. 74).

Dann wären zu nennen die „Erbsenbrühstühle" bei Typhus, „Reiswasserstühle" bei Cholera asiatica, schleimig-blutig, eitrige Stühle bei Dysenterie, die grünen „biliverdin"haltigen Stühle beim Darmkatarrh der Säuglinge.

Von diagnostischer Bedeutung sind ferner die tonfarbenen Stühle, deren Farbe vornehmlich durch Fehlen der Galle bedingt ist, wie es am ausgesprochensten bei vollständigem Verschluss des Choledochus (Tumor, Gallenstein) gefunden wird. Es ist selbstverständlich, dass sich hierzu dunkelbrauner Urin und ikterische Hautverfärbung infolge Übertrittes des Bilirubins in das Blut zeigen wird. Doch sei darauf aufmerksam gemacht, dass nicht jeder farblose Stuhl ein acholischer sein muss. Ein solcher kann, wie schon bemerkt, auch dann entstehen, wenn das Hydrobilirubin zum farblosen Leukourobilin weiter reduziert wird. Auch dann haben wir einen weissgrauen Stuhl, wie er bei Leukämie, Karzinom des Magens und Darmes, bei Tuberkulose, Darmkatarrh der Kinder von Nothnagel beobachtet wurde. Tatsächlich kann man in diesen Stühlen bei Extraktion mit saurem Alkohol Hydrobilirubin nachweisen. Dann aber wird jede abnorme Fettvermehrung im Stuhl demselben eine grauweissliche Farbe verleihen. Da bei Abschluss der Galle vom Darm die Fettverdauung und Resorption hochgradig leidet, so ist der acholische Stuhl gleichzeitig ein Fettstuhl; mikroskopisch findet man Fettsäurenadeln, Seifenschollen. Aber natürlich kann ein „Fettstuhl" bestehen, ohne dass gleichzeitig Acholie vorhanden ist. Das ist dann der Fall, wenn die Fettresorption durch anderweitige krankhafte Affektionen herabgesetzt ist; solche auslösende Momente sind Pankreasaffektionen, Darmschleimhauterkran-

kungen, z. B. Darmamyloid. Es wird also hier, wenn eine unkomplizierte Störung vorliegt, der Ikterus fehlen. Bei Pankreasaffektionen findet man speziell die Steatorrhöe, das Erscheinen isolierter fettiger Massen im Stuhl, die beim Stehen an der Luft zu Klumpen erstarren. Ein Patient von mir gab an, dass er „ölige" Stuhlgänge habe, das Fett ginge als Öl ab. Im mikroskopischen Präparat sieht man vornehmlich Neutralfetttropfen. Natürlich ist, wie aus dem Gesagten schon hervorgeht, ein Fettstuhl nicht an und für sich für eine Pankreasaffektion (Pancreatitis interstitialis und Obturation des Wirsungianischen Ganges [Karzinom des Pankreaskopfes] kommt hauptsächlich in Betracht, dann funktionelle Pankreasachylie, bzw. Hypochylie [Schmidt]) pathognomisch. Diese wird aber an Wahrscheinlichkeit sehr gewinnen, wenn gleichzeitig Azotorrhoe — also mangelhafte Fleischverdauung — und Glykosurie besteht.

Schliesslich möge daran erinnert sein, dass Fett im Stuhl der Gesunden bei gemischter Kost stets zu finden ist (5—8 g), dass unter normalen Bedingungen der infolge des Erscheinens des Fettes im Stuhle bestehende Verlust im Höchstfalle 10 % beträgt. Natürlich kommt es auf die Resorptionsfähigkeit des Fettes an; je höher der Schmelzpunkt liegt, um so grösser wird der Fettverlust durch den Kot sein. Dann kommt es auch auf die Menge an. Je mehr genossen wird — natürlich unterhalb der Assimilationsgrenze —, um so geringer ist der Prozentverlust durch den Stuhl. Es kommt dies daher, weil ausser dem Nahrungsfett auch „Körperfett" im Kot erscheint.

Man kann annehmen, dass bei gemischter Kost beim Erwachsenen $^3/_4$ des Kotfettes gespalten ist. Nach Müllers Untersuchungen verhalten sich Neutralfett zu freien Fettsäuren und Seifen wie 24,2 : 28,2 : 37,0. Der Trockenkot der Gesunden hat etwa 23 % unresorbiertes Fett.

Bei Fehlen der Galle oder des Pankreassekretes ist

die Verwertung des Fettes eine viel schlechtere. Es kann da der nicht resorbierte Anteil (Fettverlust) über 50% und mehr betragen.

Oft konnte bei Pankreasaffektionen eine stark herabgesetzte Spaltung nachgewiesen werden, die sich unter dem Mikroskop schon durch das gehäufte Auftreten der Neutralfetttropfen anzeigt. Während normaliter $^3/_4$ des Kotfettes gespalten sind, fand Müller u. A., dass dabei oft nur $^1/_3$—$^1/_5$ gespalten wurde. Doch liegen auch Befunde vor, die normale Fettspaltung erweisen (Deuscher, Umber und Brugsch). Letztere erklären dies so, dass die fermentative Fettspaltung im Darmkanal nicht allein vom Pankreas besorgt wird, dass auch andere Organe (Leber, Milz, Darm, Galle, Blut) durch Enzymwirkung dies bewirken können. Konstant ist also bei Pankreasaffektionen in erster Linie die mangelhafte Fettresorption.

Mangelhafte Pankreasfunktion lässt sich durch Verabreichung der Sahlischen Glutoidkapseln — starker Härtung — nachweisen. Es sind Gelatinekapseln, die in Formol gehärtet werden. Sie widerstehen bei normaler Motilität der Magenverdauung genügend lange und werden erst durch den Pankreassaft gelöst. Nur bei überlangem Verweilen im Magen (Ektasie) lösen sich durch HCl + Pepsin die Kapseln. Zu diagnostischen Zwecken sind dieselben mit 0,05—0,15 Jodoform oder mit 0,5 Salol gefüllt. Die im Darm resorbierten Stoffe können nun leicht im Harn (Salizylsäure[1]); Jod)[2]), bezw. im Speichel (Jod) nachgewiesen werden. Dieser Nachweis gelingt nach 4—6 Stun-

[1]) Der Harn gibt mit Eisenchlorid Violettfärbung.

[2]) Urin wird mit etwas Stärke gekocht und nach dem Erkalten auf konzentrierte rohe Salpetersäure geschichtet. Diese macht Jod frei, das sich mit der Stärke zu blauer Jodstärke verbindet. — Statt Stärke kann man nach Zusatz der Salpetersäure zum Urin Chloroform hinzufügen, welches durch Jod rosarot gefärbt wird.

den. Positiver Ausfall spricht gegen Pankreasaffektion, verspäteter Eintritt oder Ausbleiben der Reaktion — bei intakter Magenmotilität — macht auf alle Fälle eine solche verdächtig. Sie werden geliefert von Hausmann, Sanitätsgeschäft, St. Gallen. — Schmidts neue „Säckchenmethode" zur Pankreasprüfung habe ich nicht erprobt. Sie erscheint umständlich und basiert darauf, dass nur der Pankreassaft die Kernsubstanzen des Fleisches verdaut (siehe Schmidt, Funktionsprüfung des Darmes).

Mikroskopisch sieht man im Präparat das Fett unter normalen Bedingungen meist nur als Seife, selten dabei, nach Angabe Anderer, in büschelförmigen Kristallen, vielmehr vornehmlich (auch nach meiner Erfahrung) als Seifenschollen. Diese sind von unregelmässiger Gestalt mit oft eckigen, aber auch runden Konturen, häufig gelb bis braun gefärbt durch Hydrobilirubin[1]). Die Kristalle haben die Form kurzer, meist ungefärbter Nadeln, die in Büscheln zusammen liegen; es handelt sich dabei wohl meistens um Kalkseifen (wie sie im acholischen Stuhl nicht selten angetroffen werden). Beim einfachen Erwärmen schmelzen die Seifen nicht, wie die Neutralfettropfen, sondern erst auf Zusatz einer Säure (z. B. offiz. Essigsäure), auch werden sie von Sudan III. nicht gefärbt.

Fig. 4.



Bild des acholischen Stuhles.
(Nach Jaksch, Klinische Diagnostik. 5. Aufl.)

Fettsäurekristalle und glänzende Neutralfetttropfen sind meist die Folge pathologisch gestörter Fettresorption. Besonders bei Pankreasaffektionen herrschen die Neutralfette in

[1]) Verwechslungen mit kleinen Muskelfaserresten können vorkommen.

Tropfenform im Präparat vor. Die Fettsäurekristalle sind dünne, fein geschwungene Nadeln mit spitz zulaufendem Ende, Die Neutralfetttropfen färben sich mit den Fettfarben, also z. B. mit Überosmiumsäure schwarz, mit einer alkoholischen Sudan III-Lösung rot. Ausserdem sind sie — ebenso wie die Fettsäurekristalle — durch ihr Schmelzen beim Erhitzen, durch ihre Löslichkeit in heissem Alkohol, in Äther und Chloroform charakterisiert. Fettkristalle findet man vornehmlich bei acholischen Stühlen, worauf Gerhard aufmerksam gemacht hat. Nach den Untersuchungen Österleins handelt es sich dabei um Magnesiumseifen; Kimura spricht sie hauptsächlich für Kalkseifen an (Münchn. med. Woch. 1904. Nr. 15).

Das **mikroskopische** Bild des **normalen** Stuhles (siehe Figur 5, pag. 93) bei gemischter Kost zeigt neben den Bakterien stets Muskelfaserreste. Dieselben sind in der Regel gelb gefärbt. Ihre Grösse ist eine verschiedene; es ist zweckmässig nach Schmidt drei Grössen zu unterscheiden.

1. Grosse. Die Stücke sind meist rechteckig, mit parallelen Rändern, scharfen Konturen und zeigen sehr oft Querstreifung. Kerne sieht man nicht.

2. Mittlere. Die Konturen zeigen mehr abgerundete Zellen, ihre Form ist die eines Rechteckes oder eines Quadrates. Die Streifung fehlt sehr häufig. Oft sieht man leichte Einkerbungen an den Seitenflächen, und zuweilen sah ich deutlich, dass ihre Oberfläche mit feinsten Fetttröpfchen besetzt war.

3. Kleine polygonale oder rundliche Schollen, entweder homogen oder mit verwaschener Zeichnung; Querstreifung ist nicht zu erkennen. Die Durchschnittsvolumina dieser drei Gruppen verhalten sich nach Schmidts Angabe wie 4 : 2 : 1.

Die Frage, ob man aus der Menge der im Präparat sichtbaren Faserreste Pathologisches von noch Normalem trenuen kann, möchte ich dahin beantworten, dass man normaliter

nur vereinzelte Fasern sehen wird, dass im allgemeinen ein gehäuftes Auftreten derselben auf krankhafte Störungen im Dünndarme hinweist.

Ferner treffen wir im mikroskopischen Bild Bindegewebsreste; ihr **makroskopisches** Auftreten ist pathologisch und soll nach Schmidt auf eine Störung der Magenverdauung hinweisen im Sinne einer Hypo- und Achylie, doch habe ich Bindegewebsfetzen auch bei Hyperazidität gesehen. Gleichzeitiger Befund von Bindegewebe und Muskelreste im Stuhl spricht für gleichzeitige Magen- und Darmstörung. Allerdings ist es möglich, die mit blossem Auge erkennbaren Bindegewebsfetzen mit dickeren, soliden Schleimstücken zu verwechseln. Die mikroskopische Untersuchung wird dann den Irrtum beheben, indem diese die für Schleim charakteristische homogene, leicht gestreifte Grundsubstanz zeigen, die mit Epithelien durchsetzt ist. Chemisch erkennt man Muzin an seiner Fällung in überschüssiger Essigsäure, an seiner Grünfärbung durch Triacidlösung (1 g Triacid auf 30 g Aqua dest.), am Nachweis einer Kupferoxyd reduzierenden Substanz (s. pag. 96, Anmerkung).

Bei gemischter Kost findet man im Stuhl wohl immer Tripelphosphatkristalle, kenntlich an ihrer Sargdeckelgestalt. Diagnostische Bedeutung haben, um dies hier anzuführen, die Charcot-Leydenschen Kristalle (farblose, zugespitzte Oktaeder), die besonders in schleimigen Teilen angetroffen werden. Man findet sie bei Helminthiasis (speziell bei Anchylostomum duodenale), zuweilen auch bei der Colitis membranacea.

Nach Genuss von Vegetabilien, die wir als Blätter (Salat), Samen (Cerealien, Leguminosen), als Stiele (Spargel, Rhabarber), Wurzeln (Radieschen, Karotten), als Blüten (Blumenkohl) und Früchte geniessen, zeigt auch der normale Stuhl stets unverdaute Reste derselben und zwar um so

mehr, je härter, verholzter die Zellulose ist. Diese bildet bekanntlich die pflanzlichen Zellwände, deren Gefässe, deren Schalen. Von Wichtigkeit für die Verdaulichkeit aller Vegetabilien ist die Art der Zubereitung, die feine Zerkleinerung. So sieht man z. B. nach Genuss von Salat oder von Blattgemüsen ganz unveränderte Partikel, Reste ihrer Epidermis — kenntlich an ihren Spaltöffnungen —, Reste von Spiral-, Ring- oder Tüpfelgefässen, nach Genuss von Obst dessen Schalen, Fleisch etc. Doch kommt nicht alle Zellulose im Stuhl wieder zum Vorschein. Weiske (Zentralblatt für die mediz. Wissensch. 1870) zeigte, dass ein Teil von junger Zellulose im Darm, wahrscheinlich infolge bakterieller Gärung, verschwindet.

Besondere Bedeutung kommt der Stärke zu. Hier gilt wohl Nothnagels Angabe, dass man rohe, unveränderte Stärkekörner nach gemischter Kost im Stuhl nicht antrifft, wohl aber, wie ich oft gesehen habe, leere, weisse, mehr oder minder gefaltete, zarte Kartoffelzellen, die auf Jodzusatz eine Rotbraunfärbung geben. Erhält man also Blaufärbung, so liegt ein pathologischer Prozess (Dünndarm) vor.

Nach dem Genuss von Roggen, Weizen, Hafer sieht man im Präparat spitzzulaufende Haarzellen. Wie weit aus der ungenügenden Zelluloseverdauung, wie sie sich aus dem mikroskopischen Präparat ergibt, auf eine Störung im Verdauungskanal geschlossen werden darf, ist unentschieden, zumal es sicher steht, dass nur junge Zellulose im Darm gelöst wird. Auf Zusatz von Chlorzinkjodlösung färbt sich die reine Zellulose violett.

Stets trifft man im normalen Stuhl auch Gebilde, die der Darmwand selbst entstammen und zwar handelt es sich dabei um abgestossene Zylinderepithelzellen, die ihre ursprüngliche Form noch aufweisen können, sonst aber — sei es durch Austrocknung infolge Wasserentziehung (Nothnagel), sei es durch Aufnahme von Seifen

in ihr Protoplasma (Schmidt) — die verschiedensten Gestaltungen annehmen können (z. B. Spindelform mit undeutlichem oder fehlendem Kern). Nach Nothnagel bezeichnen wir dieselben als „verschollte Zellen“ (siehe Figur 5 c, auch Figur 6, pag. 97).

Die Grundmasse der Fäzes, die keine deutliche mikroskopische Detaillierung zulässt, wird als Detritus bezeichnet. Ein Hauptanteil desselben wird von den zahlreichen **Darmmikroorganismen** gebildet.

Fig. 5.

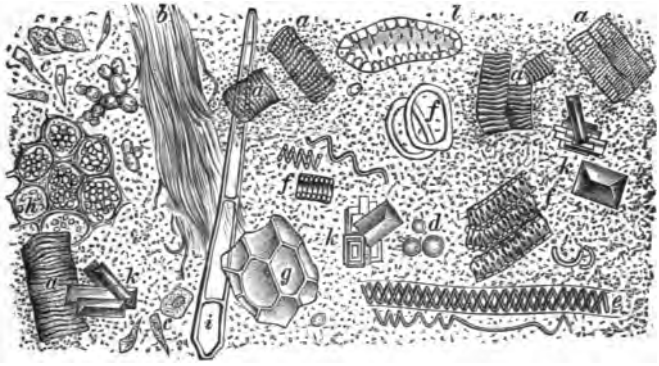

Gesamtbild der Fäzes.

(Nach Jaksch, Klinische Diagnostik. 5. Auflage.)

a: Muskelfasern, *b*: Bindegewebe, *c*: Epithelien, *d*: weisse Blutzellen, *e*: Spiralzelle, *f*—*i*: verschiedene Pflanzenzellen, *k*: Tripelphosphatkristalle, *l*: Steinzelle, dazwischen eine Unmasse verschiedener Mikroorganismen.

Aus diesen nur das wichtigste erwähnenden Erörterungen ergibt sich, dass es sogenannte „Normalfäzes“ einheitlicher Natur nicht gibt, da, wie wir gesehen haben, ihre Zusammensetzung abhängig ist von den jeweilig genossenen Speisen.

Schmidt hat nun versucht einen solchen Normalkot durch Darreichung einer ganz bestimmten Diät zu schaffen, gleichzeitig eine das Wesentliche berücksichtigende, dabei

aber einfache Untersuchungsmethode aufzustellen. Seine Probekost ist deshalb gut gewählt, weil sie die drei Hauptgruppen der Nahrungsmittel in angemessenem Verhältnisse enthält. Die Vorschrift derselben lautet:

Morgens: 0,5 l Milch oder, wenn Milch schlecht vertragen wird, 0,5 l Kakao (aus 20 g Kakaopulver, 10 g Zucker, 400 g Wasser und 100 g Milch bereitet). Dazu 50 g Zwieback.

Vormittags: 0,5 l Haferschleim [aus 40 g Hafergrütze, 10 g Butter, 200 g Milch, 700 g Wasser, 1 Ei bereitet (durchgeseiht)].

Mittags: 125 g gehacktes Rindfleisch (Rohgewicht) mit 20 g Butter leicht überbraten, so dass es inwendig noch roh bleibt, dazu 250 g Kartoffelbrei (aus 190 g gemahlenen Kartoffeln, 100 g Milch und 10 g Butter bereitet).

Nachmittags: wie morgens.

Abends: wie vormittags.

Diese Probekost enthält ca. 102 g Eiweiss, 111 g Fett, 191 g Kohlehydrate oder zusammen 2234 Rohkalorien. Dieselbe soll nun gewöhnlich drei Tage hindurch gegeben werden, jedenfalls solange bis ein Stuhl geliefert wird, der aus ihr allein stammt. Da dieser „Normalkot" durch seine helle Farbe in der Regel sich leicht von dem früheren Kot unterscheidet, braucht man kein Farbpulver zur Abgrenzung zu geben.

Der eigentliche Gang der Untersuchung berücksichtigt zuerst die makroskopische Betrachtung. Auf das nähere kann hier nicht eingegangen werden und verweise ich deshalb auf Schmidts Buch „Die Funktionsprüfung des Darmes — mittelst der Probekost", Wiesbaden 1904. Nur mögen die Charakteristika erwähnt werden, die für den „Normalkot" beim Gesunden von ihm angegeben werden. Bei normaler Verdauung dürfen makroskopisch höchstens kleinste braune Punkte (Spelzenreste von Haferschleim, eventuell braune Kakaohülsen) zu sehen sein, keine Schleimteile, keine Bindegewebsreste des Fleisches, keine Fleischtsückchen, keine Kartoffelreste. Bei der mikroskopischen

Betrachtung sollen im Detritus nur vereinzelt liegende Muskelfaserbruchstücke, zerstreut liegende gelbe Kalksalze in Schollenform, ungefärbte Seife, vereinzelte (leere) Kartoffelzellen, spärliche Spelzenreste aus dem genossenen Haferschleim, endlich eventuell Kakaoreste aufgefunden werden. Als pathologische Befunde wären mithin Muskelstücke in grösserer Anzahl, Neutralfetttropfen, Fettsäure- und Seifennadeln, reichliche Kartoffelzellen, Parasiteneier, dann natürlich Schleim, Bindegewebe, Eiter. Hieran schliesst sich die chemische Untersuchung, die sich auf Prüfung der Reaktion, auf die Sublimatprobe (der hydrobilinhaltige Kot färbt sich auf Zusatz einer konzentrierten wässerigen $HgCl_2$-Lösung **rot**) und die Gärungsprobe, zu deren Vornahme eine eigene Gärungsröhre[1]) angegeben ist, die auf 24 Stunden nach vorschriftsmässiger Füllung in einen Brutschrank (37° C) kommt. Normaliter wird dabei nur sehr wenig Gas gebildet. Starke Gasentwickelung kann auf Kohlehydratgärung oder Eiweissfäulnis beruhen.

Wir haben hiermit schon öfters auf pathologisches Gebiet hingedeutet. Um noch einmal die semiotisch und diagnostisch wichtigen pathologischen Beimengungen zu den Fäzes zusammenzufassen, so handelt es sich also um abnorme Mengen von Fleischfasern, von Bindegewebe, Fett, dann aber um **Schleim.** Hier ist der Satz an die Spitze zu stellen, dass makroskopisch sichtbare Beimengungen von Schleim krankhaften Ursprunges sind, vornehmlich die Folge eines entzündlichen Prozesses der Mukosa. Dabei ist es wohl richtig, dass der aus dem **Dickdarm** stammende Schleim entweder dem Kot aufliegt, die einzelnen Ballen überzieht, oder überhaupt für sich allein gallertförmig oder in Form von Bändern, Röhren oder zahlreiche Verästelungen aufweisend (Enteritis membranacea),

[1]) Zu beziehen durch C. Gerhardt, Utensilienlager, Bonn.

ausgestossen wird, während eine innigste Durchmischung des Stuhles mit dem Schleime auf den **Dünndarm** als Sitz eines katarrhalischen Prozesses schliessen lässt, eine Annahme, die durch den Nachweis von Bilirubin im Schleime gestärkt würde. Die Durchmischung des Stuhles mit Schleim kann dabei eine so innige sein, dass derselbe mit dem blossen Auge ohne weiteres gar nicht erkannt wird. Hier hilft dann das Mikroskop oder die „Gläschenprobe". Bringt man nämlich eine kleinste Menge des Stuhles zwischen zwei Objektträger, zerdrückt ihn leicht dazwischen und hält nun die beiden Gläser vor das Licht, so sieht man deutlich die Schleimanteile des Stuhles in unregelmässiger Form, teils zusammenhängend, teils vereinzelt als Schleiminselchen, als homogene, glasige Masse im Präparat. — Meiner Ansicht nach muss die Stärke der Peristaltik für die Beurteilung der Menge des Schleimes, seiner Provenienz mit in Rechnung gesetzt werden. Von vornherein ist zu erwarten, dass eine verstärkte Peristaltik reichlicher Dünndarmschleim entleeren wird. Ist lediglich der Dünndarm erkrankt, wie sich dies z. B. durch die Schmidtsche Gärungsprobe, durch den Nachweis schlechter Fleischverdauung im Stuhl, von Fetttropfen, zeigt, so ist trotzdem der Schleimgehalt des Stuhles oft recht gering, die Fäzes sind dabei geformt, äusserlich oft ganz von normalem Aussehen. Durch längeres Verweilen im Dünndarm konnte natürlich Mucin vom Trypsin verdaut werden (siehe spezieller Teil unter Darmkatarrh).

Auf Zusatz konzentrierter Essigsäure werden mucinhaltige Körper gefällt[1]). Unter dem Mikroskop sieht man, dass der Darmschleim in der Regel nur wenig Rundzellen, dagegen viel

---

[1]) Mucin enthält eine reduzierende Substanz. Man erhitzt den Mucinkörper mit Salzsäure (3 Vol. Wasser, 1 Vol. HCl), kocht 10 Minuten, lässt abkühlen und macht die Trommersche Probe. Es scheidet sich dann rotes Kupferoxydul aus.

Darmepithelien in sich einschliesst (siehe Fig. 6, pag. 93). Je zahlreicher Rundzellen darinnen nachzuweisen sind, um so eher wird man entzündliche Darmaffektion annehmen dürfen.

Über die Färbbarkeit des Schleimes mit Triacid siehe oben (91).

Eiter ist makroskopisch nur selten zu erkennen, da naturgemäss die Leukozyten bei längerem Aufenthalt im Darm weitgehend zerfallen; am ehesten wird man ihn infolge von ulzerativen Prozessen des Dickdarmes antreffen, oder bei Durchbruch eines benachbarten Eiterherdes in den Darm.

Fig. 6.

Dünndarmschleim bei akuter Diarrhöe.

(Nach Schmidt und Strassburger, Die Fäzes des Menschen.)

Zu den pathologischen Beimengungen gehören Geschwulstpartikel (Karzinom), Bandwurmglieder, Amöben (Dysenterie), Eier von Entozoen, Enterolithen (Darmsand) und Koprolithen, d. h. Kotgeschwülste, die sich z. B. in den Haustris bilden und festsetzen können. Bei der äusseren Untersuchung täuschen sie sehr leicht Pseudotumoren vor. Dann wären zu nennen Gallensteine, Fremdkörper etc., worauf hier nicht ausführlich eingegangen werden kann. Nach Ölkuren wird man häufig im Stuhl fettige, oft grünlich gefärbte Konkremente antreffen, die von Laien für Gallensteine gehalten werden. Sie bestehen jedoch aus verseiftem Fett, das oft Gallenfarbstoff in sich aufgenommen hat; man verwechsle damit auch nicht die Kerne von genossenen Früchten. — Um gröbere korpuskuläre Teile z. B. Gallensteine im Kot abzusondern, bedient man sich zweckmässig eines sogenannten Stuhlsiebes, durch welches man den Kot durchspült. Ein solches ist z. B. von Boas (Deutsche mediz. Wochenschr. 1900, 36) empfohlen worden.

Die mikroskopische Untersuchung (cfr. pag. 86 ff.) erfolgt in genügender Weise an einem Präparat der frischen Fäzes. Natürlich wird man verschiedene Präparate anfertigen, wenn die makroskopische Betrachtung verschiedene Zusammensetzung des Stuhles ergibt. Sehr harte Kotpartikelchen erweicht man durch Zusatz eines Tropfens einer physiologischen Kochsalzlösung zum Präparate.

Sie wird gegebenenfalls ihre Aufmerksamkeit auf die **pathogenen** Mikroorganismen ausdehnen. Freilich bedürfen hier die Befunde weiterer bakteriologischer Untersuchung (Züchtung, Serodiagnostik). Durch ihre Färbung sind wohl die Tuberkelbazillen kenntlich, allein, um ihren Nachweis in den Fäzes für eine tuberkulöse Affektion des Darmes (Ulcera) direkt verwerten zu können, muss ihre Provenienz aus der Lunge infolge verschluckter Sputa ausgeschlossen sein. In der Regel werden mehrere Präparate anzufertigen sein. — Cholerabazillen finden sich zwar stets reichlich, fast in Reinkultur, in den „Reiswasserstühlen“ der Cholerakranken, dass sie leicht im Ausstrichpräparat gefunden werden, doch verlangt die sichere Agnostizierung derselben die Agglutinationsprobe durch Choleraserum, wie es ja auch notwendig ist für den Typhusbacillus Gruber-Widalsche Reaktion), für den Erreger der einheimischen Ruhr (Bacillus dysenteriae Shiga-Kruse), der in den schleimig-eitrigen Partikeln des Ruhrstuhles als ein plumpes, unbewegliches, geisselloses Stäbchen aufgefunden wird. Die tropische Ruhr wird durch Amöben (Amöbenenteritis, Lösch) erregt. Diese sind durch ihre rundliche Gestalt, ihren körnigen Zellinhalt mit Vakuolen, der einen Kern aufweist, ihre Grösse 10—50 μ, ihre Beweglichkeit, durch die Kontraktilität des Protoplasmaleibes (Pseudopodien) unter dem Mikroskop in frischen, warmen Fäzes wohl zu erkennen. — Es gibt auch nichtpathogene Amöben im Stuhl (amoeba coli

vulgaris). Auf die weiteren tierischen Parasiten (Infusorien [Balantidium], Taenien (t. saginata, solium, bothriocephalus latus), dann der Ascaris lumbricoides, Oxyuris vernicularis, Anchylostoma duodenale [schwere Anämie erzeugend!]) kann hier nicht eingegangen werden. Die Kenntnis des Aussehens ihrer charakteristischen Eier, neben den Proglottiden, ist bekanntlich für die Diagnose mit von Wichtigkeit, besonders für die Gegenwart des Anchylostomum. Sie kommen hierbei im Stuhl meist in grösster Menge vor.

Die chemische Reaktion des Stuhles der Erwachsenen nach gemischter Kost ist neutral oder, nach Nothnagels Angabe, auch alkalisch. Saure Reaktion kommt bei gärenden kohlehydratreichen Stühlen, sowie bei Fettstühlen vor, hier bedingt durch die Gegenwart der Fettsäuren.

Der Geruch der Fäzes ist vorwiegend durch Skatol bedingt, ein Produkt der Eiweissfäulnis im Dickdarm. Gärende Stühle riechen säuerlich (Buttersäure); stinkende Dejektionen kommen bei Dysenterie und Dickdarmkarzinomen vor.

Es sei hier noch die praktisch wichtige Untersuchung auf Gallensteine angefügt.

Die **Gallensteine** bestehen aus Cholestearin, Gallenfarbstoffen und Kalk (Bilirubinkalk) in wechselndem Mengenverhältnis. Ihre Konsistenz kann weich, aber auch hart sein, ihre Oberfläche glatt, höckerig oder facettiert. Auf dem Durchschnitt zeigen viele konzentrische Schichtung. Naunyn hält das Auftreten von echtem Gallensand in den Fäces für unwahrscheinlich.

Untersuchung auf Gallensteine.

Die Konkremente werden im Mörser gepulvert. Eine bestimmte Menge derselben wird mit Alkohol und Äther aa übergossen. Man lässt längere Zeit zur Extraktion stehen. Das Extrakt wird durch ein Filter filtriert, das Filtrat lässt man ver-

dunsten. Ist Cholestearin vorhanden, so bleibt es als weisse, glänzende Masse zurück. Mikroskopisch sieht man die charakteristischen durchsichtigen rhombischen Tafeln, die oft einspringende Winkel, Ecken aufweisen. Chemisch dient die Chloroform-Schwefelsäure-Reaktion zum Nachweis des Cholestearin: In einem trockenen Reagensrohr fügt man zu etwas Cholestearin einige Kubikzentimeter Chloroform und etwas konzentrierte Schwefelsäure und schüttelt durch. Das Chloroform färbt sich dabei allmählich purpurrot.

Den Filterrückstand übergiesst man mit verdünnter HCl (1 : 3) — es entsteht Aufbrausen bei Anwesenheit von kohlensaurem Kalk — und wäscht dann mit Wasser gut aus. Hierauf trocknet man im Trockenschrank, löst den Rückstand, der die Gallenfarbstoffe enthält, mit säurefreiem Chloroform und filtriert durch ein trockenes Filter. Hierauf macht man die Gmelinsche Probe auf Gallenfarbstoffe.

Untersuchung des Mastdarmes.

Auf die Bedeutung der Rekto-Romanoskopie wurde schon einleitend hingewiesen; ihr diagnostischer Wert beruht vorwiegend in der Auffindung des Sitzes von Hämorrhagieen (Ulzera, Rhagaden, Phlebektasieen, Tumoren).

Zu ihrer Ausführung bedienen wir uns eines einfachen zylindrischen Tubus, dessen äusserer Rand zur Vermeidung einer Schleimhautverletzung gut abgestumpft sein muss, und an dessen oberes Ende wir eine elektrische Lichtquelle anbringen können. Wird freilich der Tubus nicht tief eingeführt, so genügt als Lichtquelle auch eine Gas- oder Petroleumlampe, deren Lichtstrahlen mittelst eines Reflektors in die Röhre hineingeworfen werden. Zweckmässig ist die Aussenseite des Tubus mit einer Zentimeterskala versehen, damit man sich leicht über die Tiefe der Einführung orientieren kann. Zum Zwecke der Einführung des Spekulums in das Rektum versieht man dieses mit einem Obturator,

dessen Ende gut eingeölt wird. — Die Inspektion des Mastdarmes wird nur dann Erfolg versprechen, wenn derselbe frei von Inhalt ist. Aus diesem Grunde gebe man dem Kranken zirka 1 Stunde vor der Untersuchung einen entleerenden Einlauf.

Von Wichtigkeit ist die Lagerung des Patienten, die ganz wesentlich den Abdominaldruck verändern kann, wie aus den Untersuchungen Schreibers hervorgeht. Es beträgt im Durchschnitt der im Rektum, bezw. im S romanum gemessene Abdominaldruck bei aufrechter Körperstellung + 20, in Bauchlage + 12, in horizontaler Rückenlage + 9, in Steinschnittlage allgemein + 6,5, in linker Seitenlage + 6, in rechter Seitenlage + 2,5, in Knieellenbogenlage dagegen — 4 cm H_2O. (cfr. Schreiber, die Rektoromanoskopie, Berlin, 1903, pag. 13). Daraus ergibt sich, dass die Kniebrustlage der Einführung eines Tubus in den Mastdarm durch Entfaltung seiner Schleimhaut infolge des herrschenden negativen Abdominaldruckes, die günstigsten Bedingungen entgegenbringt. Die Kranken nehmen die Kniebruststellung auf einem gewöhnlichen Untersuchungssofa oder Bett ein. Man fordere sie auf, während der Untersuchung ruhig zu atmen, nicht zu sprechen, den Oberkörper nicht nach vorne zu schieben.

Zur Einführung stellt man sich nun zur Linken des Patienten und führt den mit dem Obturator versehenen Tubus, dessen unteres Ende eingeölt wurde, mit gleichmässigem Druck einige Zentimeter horizontal in das Rektum ein. Dann entfernt man den Obturator und stellt den elektrischen Kontakt zur Beleuchtung des Gesichtsfeldes her. Hierauf schiebt man den Tubus unter Leitung des Auges weiter vor, jedoch ohne Kraft dabei anzuwenden. Zeigt sich die Mastdarmschleimhaut durch Auflagerungen (Kotpartikel, Schleim, Blut) nicht ganz rein, so führt man durch den Tubus einen langstieligen Tupfer zur Reinigung.

Zuerst präsentiert sich dem Auge die Pars analis, dadurch kenntlich, dass in ihrem Bereich — also wie schon oben erörtert in einer Längsausdehnung von 4—5 cm — kein offenes Darmlumen besteht, sondern die Rektalschleimhaut trichterförmig einander anliegt, so dass man durch den Tubus nur einen Spalt sieht, um den im untersten Mastdarmteil die Mukosa sternförmig, radiär gefaltet ist. Etwas weiter oben zeigt sich dann ein kreisförmiges Lumen, aber doch liegt noch im Gesichtskreis des Tubus, und zwar randförmig anliegend, longitudinal gewulstete Schleimhaut. Erst bei weiterem Vorschieben des Tubus gleitet derselbe von selbst in den weiten Raum der Ampulle, die dem Auge ein weites Lumen zeigt. Hier finden sich wohl regelmässig Kotanhäufungen, wenn der Rektoskopie keine gründliche Darmspülung voranging. Ihre Länge wird in vivo auf 6—7 cm angegeben, ihr Umfang auf 18—25 cm (Schreiber). Im Bereich der Ampulle finden sich die eingangs schon erwähnten Plicae transversales, deren oberste die Plica rectoromana ist. Jenseits derselben, also ca. 11 cm oberhalb des Afters, beginnt das S romanum, das ebenfalls Plicae (sigmoideae) besitzt. Um sich leicht Eingang in dasselbe zu verschaffen, hebe man, bei Untersuchung in Knieellenbogenlage, hinten den Tubus. Über das Knie (Inflexio romana) hinaus, ist eine Betrachtnng des Darmes nicht mehr möglich.

Spezieller Teil.

I.

Die Krankheiten des Magens und Darmes.

Magenkatarrh.

Trotzdem wohl der „verdorbene Magen, der Magenkatarrh" ein häufig genanntes Übel darstellt, stehe ich nicht an zu erklären, dass die sichere Abgrenzung der Gastritis unter Umständen mit zu den heiklen Diagnosen in der Magenpathologie gehört. Einerseits sind die subjektiven Symptome überaus zahlreich und in ihrer Mehrzahl nicht eindeutig, sondern mehr oder minder durch jede gestörte Magenverdauung, d. h. Dyspepsie hervorgerufen, andererseits sind wir noch nicht im stande, die verschiedenen klinischen Formen der Gastritis, ihre charakteristischen Symptome auf wohl abgegrenzte anatomische Grundlagen zurückzuführen.

Die hauptsächlichsten subjektiven Symptome, die im wesentlichen für die akute wie für die chronische Form gelten, sind Appetitlosigkeit, ja Abneigung gegen jede Nahrungsaufnahme, speziell bei den akuten Formen, Übelkeit, saueres oder bitteres Aufstossen, pappiger Geschmack, Foetor ex ore, belegte Zunge, Druck, Vollgefühl im Magen, meist nach der Nahrungsaufnahme zur Zeit der Magenverdauung, Magenschmerzen von wechselnder Intensität, auch in Form von Krämpfen (Pyloruskrämpfe), Erbrechen genossener, mit

Schleim vermengter Speiseteile oder nur zähflüssigen, oft blutig tingierten Schleimes, Durstgefühl — das aber hauptsächlich nur der akuten Gastritis zukommt — Kopfschmerz oder Kopfdruck, Schwindelgefühl, dabei oft starke Störung des Allgemeinbefindens, ausgesprochene seelische Depression. Gleichzeitig bestehen oft Anomalien des Stuhles, vorwiegend Obstipation oder bei gleichzeitiger Enteritis auch Durchfälle, ev. Ikterus infolge Duodenalkatarrhs. Im speziellen sind natürlich die Symptome je nach der Dauer, der Intensität der Gastritis wechselnd. Chronische Gastritis kann angetroffen werden, ohne dass Anorexie, Aufstossen oder Vomitus besteht.

Wie schon gesagt, sind alle diese Symptome in keiner Weise eindeutig für die Diagnose der Gastritis zu verwerten, auch wenn sie direkt vom Krankheitsprozess ausgelöst werden, wie die Schmerzen, das saure Aufstossen, das Erbrechen usw. Denn wir treffen sie vereinzelt oder auch gemeinsam auftretend, im Symptomenbild zahlreicher anderer Magenerkrankungen an, so z. B. Schmerzen beim Ulcus oder fortgeleitet von entzündlichen Prozessen des Wurmfortsatzes, der Gallenblase oder lediglich als Ausdruck einer Neurose des sensibelen Nervengebietes. Saures Aufstossen kann, um noch dies zur Erläuterung anzuführen, die Folge von Gärungsprozessen bei einem stenosierenden Karzinom des Pylorus sein, als auch die Folge einer einfachen Gastritis, einer Gastritis mit Superazidität und auch einer solchen mit mangelnder Salzsäure. Aber dieselben Sekretionsanomalien, entsprungen auf dem Boden neuropathischer Konstitution, also bei Fehlen von Gewebsveränderungen, erregen trotzdem die nämliche Empfindung des Sodbrennens, führen ebenfalls zu saurem Aufstossen. Gibt nun der anatomische Prozess Mittel und Wege an die Hand, sichtend wesentliche von unwesentlichen Symptomen zu scheiden?

Im ersten Teil (pag. 6 ff.) sind die wesentlichen Charakterzüge der Gastritis dargelegt worden. Diese sind die Produktion grosser Mengen Schleimes, verbunden mit Anomalien der Sekretion, zu denen auch Motilitätsstörungen hinzutreten können. In der Regel ist die HCl-Sekretion herabgesetzt. Schreitet der atrophische Prozess weiter, so kommt es zu einem förmlichen Erlöschen aller Drüsenfunktionen, indem durch die Wucherung des interglandulären Gewebes ein Schwund der Drüsen sich einstellt, an dem dann auch das Epithel teilnimmt. Dann besteht auch keine Mukorrhöe mehr (Anadenie des Magens). Dabei kann sich der atrophische Prozess bis in die Muskularis hinein erstrecken. Das wird sich klinisch in einer funktionellen Insuffizienz zeigen. Andererseits besteht die Eigentümlichkeit, dass zuweilen neben dem Schwund der Drüsenelemente eine Metamorphose im Epithel Platz greift, eine Hyperplasie desselben eintritt, ein gehäuftes Auftreten von schleimsezernierenden Becherzellen. Das sind die seltenen Fälle von Anadenie oder Achylie, die mit Schleimsekretion verlaufen. Andererseits gibt es auch Fälle, bei denen die HCl-Produktion übermässig ist. Ihre Erklärung finden sie wohl, soweit nicht nervöse Momente mit im Spiel sind, in der hyperplastischen Wucherung des Drüsengewebes, speziell also der die HCl liefernden Belegzellen.

Wir sehen, dass die anatomische Grundlage der Gastritis in erster Linie Anomalien der Magensekretion schafft. Dieser Nachweis allein berechtigt zur Diagnose. Den erhalten wir aus der Untersuchung erbrochener Massen, dann aber durch die Sondenuntersuchung, die in fast allen Fällen notwendig sein wird. Wir unterscheiden, wie sich aus dem Vorhergesagten ergibt, eine Gastritis mucosa simplex, eine Gastritis cum superaciditate (Gastritis acida), eine Gastritis cum sub- bezw. anaciditate, eine Gastritis cum anadenia.

Muskuläre Insuffzienzen brauchen durchaus nicht im Symptomenbild vorhanden zu sein, Sie werden auftreten, wenn eine intensivere Schwellung die Pylorusschleimhaut — wo sich übrigens der Prozess in der Regel abspielt — befällt (Gastritis hypertrophica). wenn auch die Muskularis affiziert ist oder wenn sekundär durch den Katarrh eine konstitutionelle Atonie manifest wird.

Ist die motorische Insuffizienz derartig, dass sie das Krankheitsbild beherrscht, so ist dieser Folgezustand speziell in der Diagnose zu bezeichnen, wir haben es dann mit einer Gastritis cum ectasia, atonia etc. zu tun.

Interessant ist es sicherlich, dass Achylien, überhaupt chronische mit Gärung einhergehende Gastritiden mit verstärkter Peristaltik beobachtet werden. Es rührt dies daher, dass infolge der geringen Azidität der vom Duodenum ausgehende Pylorusreflex nicht zustande kommt, der bei abnorm hoher Säure des Magensaftes zu einem Schluss des Pförtners führt. Die Hypermotilität beugt einer Retention vor. Hinsichtlich der Proteolyse ergeben Verdauungsversuche, dass bei der Gastritis simplex und acida dieselbe normal verläuft, dass andererseits mit Abnahme der HCl trotzdem die peptische Kraft genügen kann. HCl- und Pepsinabsonderung gehen ja nicht durchaus parallel.

Von den oben angeführten Symptomen eines Magenkatarrhs wird mithin das Erbrechen von Schleim in Verbindung mit Anomalien der HCl-Sekretion wahren diagnostischen Wert haben. Am sichersten gehen wir vor, wenn der Magen mittelst Sonde untersucht wird, ev. begnügen wir uns mit der Expression nach dem Probefrühstück und der Probemahlzeit oder wir fügen dem noch die gründliche Ausspülung des nüchternen Magens hinzu, deren positiver Ausfall besonders charakteristisch ist, da nüchtern der Magen nach den Angaben fast aller Autoren schleimfrei sein muss. Eine geringe Menge

Schleimes während des Verdauungsaktes ist als physiologisch anzusehen. Dabei wissen wir, dass Menge und Art des Schleimes Verschiedenheiten aufweisen werden, je nachdem wir Sub- resp. Anazidität oder Superazidität haben. Bei Subazidität haben wir reichlichere, zähere Schleimmassen, während im allgemeinen mit steigender Azidität die exprimierbare Schleimmenge sinkt.

Wichtig bei der Diagnose der Gastritis ist eine genaue Anamnese, die ja darüber Aufschluss geben wird, ob eine **akute** oder **chronische** Form vorliegt, ob wir es mit einer primären oder sekundären zu tun haben. Die primäre kann die Folge (anhaltender) Diätfehler sein oder auf toxischer und primär infektiöser Basis beruhen etc., die sekundäre im Verlauf anderer Magenkrankheiten auftreten (speziell Karzinom, Myasthenie mit Stagnation), ferner von Infektionskrankheiten (Influenza, Scharlach etc.), von anämischen Zuständen (perniziöse Anämie), von Intoxikation (Urämie [Geruch des Mageninhaltes nach Ammoniak; Nachweis von Harnstoff], Gicht), häufig auch im Anschluss an Stauungen im Pfortaderkreislauf. Eine Gastritis infolge rein psychischer Vorgänge möchte ich nicht anerkennen, die daraus resultierenden dyspeptischen Vorgänge sind unter die Magenneurosen einzureihen.

Verwechslungen mit anderen Erkrankungen werden sicherlich vermieden, wenn man in den geschilderten Sekretionsanomalien unter Berücksichtigung der Anamnese den Hauptpunkt für die Diagnose sieht.

Gegenüber dem Ulcus ventriculi ist zu beachten, dass der Ulcusschmerz ziemlich charakteristisch ist, meist von heftiger Intensität, regelmässiger geknüpft an die Nahrungsaufnahme, schärfer lokalisiert, während er bei der Gastritis mehr diffuse Ausbreitung im Epigastrium besitzt. Bei Gastritis wird der Schmerz auf Druck oft gemildert, beim Ulcus in der Regel gesteigert; hier strahlt er

oft in den Rücken aus. Bei Ulcus ist Hyperazidität die Regel, bei der gewöhnlichen Gastritis Subazidität. So kann meines Erachtens nach eine Verwechslung mit Ulcus ventriculi pepticum nicht gut möglich sein, wenn nicht gerade das Ulcus mit den Symptomen einer Gastritis (meist mit Hyperazidität kombiniert) verläuft, oder wenn gar gleichzeitig die Gastritis zu Blutextravasaten führt (Gastritis exfoliativa). Es sind das Fälle, die sich durch blutige Beimengungen zum Schleim dokumentieren, bei denen eine äusserst leichte Lädierbarkeit der Schleimhaut besteht, die sich z. B. bei der Ausspülung als kleinste Fetzchen ablöst und mit dem Spülwasser nach aussen befördert wird. Treten im Verlauf einer solchen exfoliativen Gastritis lokalisierte Schmerzen auf, so denke man an das Entstehen eines Ulcus.

Schwieriger kann hingegen die Differentialdiagnose zwischen Gastritis mit herabgesetzter oder fehlender freier HCl und Karzinom werden, wenn bei letzterem kein Tumor, keine verdächtige Ektasie besteht, sondern nur der begleitende sub- bezw. anazide Katarrh. Hier wird es wichtig sein, Dauer und Verlauf der Krankheit abzuwägen, das Allgemeinbefinden der Patienten, die Schnelligkeit der Abmagerung, eine event. Anämie, Ödeme und sein Alter zu berücksichtigen. Der öftere Nachweis von Blut im Erbrochenen, grösserer schwarzer Blutbeimengungen im Spülwasser sprechen für Karzinom, desgleichen Milchsäurenachweis (siehe pag. 60).

Von den modernen Hilfsmitteln, deren positiver Ausfall für Karzinom spräche, wäre die Salomonsche Untersuchungsmethode in erster Linie zu nennen (S. pag. 128). Die in Lehrbüchern angeführte Schwellung der Supraklavikulardrüsen beim Magenkarzinom halte ich für sehr selten.

Andererseits darf man nicht deshalb einen malignen Tumor ausschliessen, weil etwa doch freie HCl nachge-

wiesen wird, wie dies bei Pyloruskarzinomen vorkommt, oder jeden Tumor in der Pylorusgegend für ein Karzinom halten. Die hyperplastische Form der Gastritis führt zuweilen zu muskulären Verdickungen der Regio pylorica (Gastritis hypertrophica), die natürlich ihrerseits ebenso wie ein Pyloruskarzinom sekundäre Ektasie, Stagnation, Erbrechen, allerdings meiner Erfahrung nach mehr periodenhaft auftretend, bewirken werden.

Schwierig kann die Differentialdiagnose zwischen Gastritis und nervöser Dyspepsie sein, wenn der Schleimbefund bei ersterer ein auffallend geringer ist. Hier wird es nötig sein, den neurasthenischen Grundcharakter der Dyspepsie zu erkennen, der wohl in praxi allein die Entscheidung zwischen einer auf entzündlicher Basis beruhenden Mukorrhöe und einer reinen neurogenen, deren Existenz sicher selten, aber wohl möglich ist, fällen wird.

Anhangsweise soll die phlegmonöse Gastritis, von der bis jetzt verhältnismässig wenig Fälle berichtet sind, nur noch kurz skizziert werden. Hier ist ihre häufigste Genese als Metastase einer bestehenden Pyämie, eines Puerperalfiebers, eines lokalen Eiterherdes etc. von diagnostischer Bedeutung; die primäre Form, die durch im Magen befindliche Eitererreger direkt entsteht, ist weitaus seltener. — Fieber, Kollaps, beschleunigter Puls, Delirien sind von der eiterigen bezw. bakteriellen primären Krankheit abhängig. Kommt es zu einer Abszedierung, so lässt sich im Bereich des Magens ein auf Druck schmerzhafter Tumor nachweisen. Zum Symptomenbild gehören heftige Schmerzen, häufiges Erbrechen mit schleimigen Massen, die auch mit Blut oder (selten) mit Eiter durchsetzt sind. In den meisten Fällen besteht gleichzeitig Peritonitis.

Schwierigkeiten kann die Unterscheidung der nervösen Form der Achylie von der anatomisch bedingten machen. Das Hauptgewicht wird darauf zu legen sein, dass bei der Gastritis cum anadenia häufig Schleim durch Spülungen zu erhalten sein wird, denn trotz Untergang der spezifischen Drüsenelemente wird, wie wir durch Schmidts Untersuchungen wissen, von metamorphosierten Epithelzellen, von intakt gebliebenen Zonen in vermehrter Menge Schleim geliefert, der erst sistiert, wenn durch fortgesetzte interstitielle Wucherung vollständige Atrophie eingetreten ist. Dann wird eine anämische Blutbeschaffenheit für eine organisch bedingte Anadenie sprechen; häufigere Untersuchungen des Magens mit der Sonde werden nötig sein, denn es gibt nervöse Fälle von Anazidität, bei denen nach einiger Zeit Säure und Fermente wieder erscheinen (Heterochylie); Anamnese, konstitutionelle Verhältnisse werden Licht auf den neurotischen Charakter werfen müssen. Hier möchte ich speziell nochmals darauf hinweisen, dass trotz fehlender HCl subjektiv Säurebeschwerden bestehen können, dass man also fälschlicherweise eine Hypersekretion annehmen würde, unterliesse man die Probespülung.

Schwächezustände des Magens.

(Atonie; Myasthenie; Insufficientia motorica; Ektasia; Gastroptose).

Die Diagnose jeder Magenschwäche hat nicht nur das tatsächliche Bestehen derselben darzutun, sondern ihre Ursache, ihre Intensität und die durch sie bedingten Folgeerscheinungen klarzulegen. — Eine kurze Rekapitulation

der Pathologie wird die Bedeutung der ursächlichen Momente, die Notwendigkeit einer Gruppierung der Fälle vor Augen führen.

Wir trennen vor allen Dingen die blosse Atonie von der muskulären Insuffizienz, die zur Stauung des Mageninhaltes führt. Diese **Atonie**, deren hauptsächlichstes objektives Merkmal die Sukkussion, bei gleichzeitiger Anwesenheit von Gas und flüssigem Inhalt im Magen, ist, gilt als Ausdruck einer angeborenen konstitutionellen Schwäche, der Asthenia universalis. Andere Zeichen derselben werden sich meist auffinden lassen. Sie kann stets bestehen oder nur zeitweise bei mechanischer Überlastung oder durch nervöse Einflüsse bedingt in Erscheinung treten. Gifteinwirkungen (Chloroformnarkosen), sowie Infektionskrankheiten, ferner alle langandauernden, durch ungenügende Nahrungsaufnahme zur Entkräftung führenden Zustände können bei sonst Gesunden oder Gesundscheinenden periodisch eine vorübergehende Magenerschlaffung zeitigen. Der atonische Magen arbeitet zwar schwerer als der muskelkräftige, in der Regel seinem Besitzer peinliche dyspeptische Beschwerden erzeugend, doch vermag er eine Probemahlzeit zu eliminieren. Er ist nicht insuffizient. Als Mass für die motorische Kraft des Magens gilt die Riegel-Leubesche Probemahlzeit, die 6—7 Stunden nach ihrer Einnahme in den Darm übergeführt sein muss.

Ist dies nicht der Fall, so liegt eine Stauungsinsuffizienz I. oder II. Grades vor. Von einer solchen II. Grades reden wir dann, wenn noch frühmorgens, im nüchternen Magen Reste der Mahlzeiten des vergangenen Tages zu finden sind. Die Ursachen einer **Insufficientia** können im Organ selbst liegen, sei es, dass ein entzündlicher Prozess sich bis auf die Muskularis erstreckt, sei es, dass die Entleerung aus dem Pylorus durch Widerstände, die sich dort etabliert haben (Muscularis-Hyper-

trophie, Narben nach Ulcus, Tumor, reflektorischer Krampf infolge eines Reizzustandes (Säure, Ulcus), Knickungen des Duodenums durch Zug des Magens, des Mesenteriums, Zerrungen am Pylorus infolge peritonitischer Verwachsungen, Pericholecystitis, Perihepatitis etc.) oder sei es, dass eine derartige ektatische Überdehnung der Magenmuskulatur besteht, dass schon dieser Grund allein die Stagnation der Ingesta erklärt. Die wichtigste Folge jeder Insuffizienz ist die Stagnation (siehe im übrigen Teil I, pag. 11 ff), dann der kontinuierliche Magensaftfluss, die Gastrosukkorrhöe, letztere speziell, wenn die Stenose am Pylorus auf Grund eines Ulcus entstand, wie bei Operationen gefunden wurde. Hier möchte ich darauf hinweisen, dass die konstitutionelle Atonie zur Hyperazidität wie zur alimentären Hypersekretion disponiert, ihr Entstehen befördert, desgleichen häufig beim Ulcus ventriculi der Chlorotischen nachzuweisen ist.

Welches sind die hauptsächlichsten subjektiven Symptome einer Insuffizienz? Es ist klar, dass diese natürlich vom Grad derselben, d. h. in letzter Linie von der Stagnationsgrösse abhängig sind. Mit den rein dyspeptischen Beschwerden (Druck, Völle) ist für die Diagnose nicht viel gewonnen, doch möchte ich auf ein Symptom derselben aufmerksam machen, das sich mir als ziemlich eindeutig für das Bestehen einer verzögerten Austreibung der Speisen erwiesen hat. Es ist das ein Schmerzgefühl, das nach Genuss der Mittagsmahlzeiten erst später, nach 3—5 Stunden, regelmässig einsetzt, oft verbunden mit Pyrosis. Dasselbe wird sicherlich durch die Bildung abnormer Säuren, vielleicht auch durch reflektorischen Pyloruskrampf hervorgerufen[1]). Charakteristisch ist das Erbrechen für Insuffizienz, wenn es Par-

[1]) Auch Soupault hat auf diesen spät eintretenden Schmerz als Zeichen der Gastrosuccorrhöe mit Stagnation, des Ulcus ad pylorum, infolge Pyloruskrampfes hingewiesen.

tikeln von Speisen zum Vorschein bringt, die vom Tag zuvor stammen. Bei Subazidität, bei Gärungsvorgängen zeigt das Erbrochene im Glas bald Dreischichtung, dessen obere schaumige Schicht von den sich durch Kohlehydratgärung, durch Eiweissfäulnis bildenden Gasen (Buttersäure, Milchsäure, Kohlensäure) erzeugt ist. Besteht vorzugsweise Eiweissfäulnis (die auch bei Anwesenheit freier HCl vor sich geht), so tritt H_2S, kenntlich an seinem Geruch, nachweisbar durch Bleiacetatpapier (Schwarzfärbung), auf; verschiedene Autoren haben brennbare Gase beobachtet.

Die Menge des Erbrochenen ist dann von grosser Bedeutung, wenn abnorm grosse Quantitäten erbrochen werden, wenn die Flüssigkeitsmenge im Magen, die man bei der Spülung, bei der Expression findet, grösser ist als die eingebrachte. Das spricht unbedingt für eine Stase, denn der Magen resorbiert ja kein Wasser, sondern sondert sogar bei der Aufsaugung resorptionsfähiger Körper, dann zur Einstellung der molekulären Konzentration seines Inhaltes H_2O in sein Lumen ab. Die Folge dieser Wasserretention in graven Fällen ist heftiger Durst, starke Verminderung der Harnmenge, Austrocknung der Gewebe, chronische Obstipation und Rückgang der Ernährung, Inanition. Hierzu gesellen sich noch Störungen des Nervensystemes, die auf eine Hyperästhesie desselben, gleichzeitig auch auf Autointoxikation des Organismus zu beziehen sind, von denen ich Kopfschmerzen, Schwindel, Krämpfe (Tetanie) nenne.

Zur Stellung der Diagnose ist schon die Adspektion des Kranken insofern von grossem Wert, als man oft imstande ist die Magenkonturen durch die abgemagerten Bauchdecken hindurch zu sehen; dabei präsentiert sich das Organ zuweilen in gesunkener Lage, die untere Grenze hebt sich mehr oder weniger unterhalb des Magens ab. Die genauere Untersuchung mittelst Aufblähung etc. muss dann noch ent-

scheiden, ob tatsächlich eine Ektasie vorliegt oder nur eine Ptose. Sehr wichtig für die Diagnose eines Hindernisses im Bereich des Magenausganges ist das Auftreten tonischer Kontraktionen, die vom Fundus zum Pylorus verlaufen. Durch Reiben des Magens kann man sie deutlicher machen (Magensteifung — Boas). Über die Natur des Hindernisses ist freilich damit nichts gesagt, wohl aber über die muskuläre Beschaffenheit des Magens. Denn ist die Kontraktionskraft der Muskulatur gänzlich geschwunden, kommt es auch nicht mehr zu sicht- und fühlbaren Kontraktionen. Wenigstens habe ich dieselben bei sehr stark ausgedehnten Magen nie beobachtet. Die Palpation des Magens wird Sukkussion hervorbringen, d. h. bei einem lediglich atonischen Magen nur, wenn gerade ein gewisses Quantum von Flüssigkeit genossen wurde, wobei es wichtig ist die Stelle des Entstehens festzustellen, ob oberhalb oder unterhalb des Nabels; die Palpation wird bei Ektasie nach einem Tumor etc. zu suchen haben und wird zuweilen mehr oder minder deutlich das vergrösserte Organ an seiner prallen, elastischen Resistenz abgrenzen lassen. Perkussion des gefüllten, des mit Luft oder CO_2 aufgetriebenen Magens wird seine Grösse, seine Lage feststellen; ich verweise dafür auf den allgemeinen Teil, in dem ja die verschiedenen Methoden Besprechung fanden (siehe pag. 33 ff.). Erwähnt mag noch werden, dass Aufrecht in dem Wechsel des Perkussionsschalles, der je nach der Muskelkontraktion des Magens an derselben Stelle bald gedämpft, bald tympanitisch, dann auch klirrend klingt, ein Hilfsmittel für die Diagnose einer Ektasie sehen will, das aber gegenüber der anderen früher klargelegten Untersuchungsmethoden unsicher und ungenau ist.

Die entscheidenden Resultate zur Diagnose können nur durch Anwendung der Magensonde gewonnen werden, indem wir die muskuläre Kraft prüfen. Nur im Notfalle würde ich die Jodipinprobe etc. gebrauchen. Da wird es sich denn

herausstellen, ob nur eine Atonie besteht (Plätschern, dyspeptische Beschwerden bei normaler Suffizienz) oder eine Stauungsinsuffizienz I. oder II. Grades; um zu sehen ob eine leichtere Abendmahlzeit während der Nacht verdaut wird, spült man vor Verabreichung der Mahlzeit (cfr. pag. 42) den Magen erst gründlich leer. Gleichzeitig werden wir bei der Ausspülung gewahr werden, ob neben der Atonie, bezw. Ektasie ein Katarrh besteht. Dann kommt die Untersuchung der Säure, die ja über die Genese einer Ektasie, über die Natur einer fühlbaren Verdickung im Pylorus eventuell Auskunft geben kann, indem fehlende freie HCl für Karzinom mitspricht.

Nicht verwechselt darf eine Gastrektasie mit einem physiologisch grossen Magen (Megalogastrie) werden. Hier steht natürlich die grosse Kurvatur auch tiefer als gewöhnlich, doch ist seine Funktion normal.

Unter **Gastroptose** verstehen wir einen Tiefstand des Magens, also obere und untere Kurvatur lassen sich durch Aufblähung als tiefer stehend nachweisen, während die Grösse des Organes eine normale ist. Der herabgesunkene Magen ist stets atonisch und prädisponiert zur temporären und dauernden Insuffizienz, braucht aber nicht insuffizient zu sein. Neben der Gastroptose findet man auch andere Zeichen der Splanchnoptose, so sehr häufig ren mobilis dexter.

Eine Verwechslung der motorischen Insuffizienz mit irgend einer anderen Erkrankung des Magens ist bei Anwendung der Probespülung des Magens unmöglich. Sie könnte nur bei Unterlassung der Untersuchung übersehen werden. Die Untersuchung der Säure auf Gärungssäure, H_2S etc. gibt Aufschluss, ob und welche Zersetzungsprozesse Platz gegriffen haben, mikroskopisch wird man zahlreiche, teils sprossende Hefezellen, Sarcine, fadenförmige Bazillen sehen, bei Hyperazidität unverdaute Stärkekörner; die Fär-

bung des Magensaftes mit Jod dabei wird blau oder rotbraun, während bei Subazidität keine Verfärbung zuweilen eintreten wird. Die Spülung des nüchternen Magens wird über das Bestehen einer kontinuierlichen Gastrosukkorrhöe Aufklärung geben. Oft wird man bei einfacher Atonie alimentäre Hyperazidität, bezw. Hypersekretion nachweisen können.

Magengeschwür.

Die Diagnose des Magengeschwürs ist eine leichte, wenn Blutung (Hämatemesis) und subjektiv wie objektiv nachweisbare Schmerzen, eventuell Hyperchlorhydrie bestehen, und eine an maligne Prozesse erinnernde Mazies des Patienten fehlt.

Je nach der Menge des in den Magen ergossenen Blutes wird es hellrot erbrochen oder, wenn die HCl Zeit hatte, auf das Hämoglobin einzuwirken, durch Hämatin schwarz gefärbt, geronnen, oft von krümeliger, kaffeesatzartiger Beschaffenheit, wie wir es bekanntlich auch beim Karzinom finden. Ist die Blutung so wenig profus, dass es nicht zur Hämatemesis kommt, sondern das Blut durch den Darm abgeht, nehmen die Fäzes eine teerartige schwarze Farbe an, oder erscheinen für das Auge überhaupt unverändert (okkulte Blutung).

Subjektive Schmerzempfindung tritt beim Ulcus in der Regel nach Aufnahme von Speisen auf ($^1/_2$—1 Stunde), und wird durch die mechanische Reizung des Geschwürgrundes infolge der Speisepartikelchen, vorzüglich aber durch

das Auftreten der freien HCl hervorgerufen. Die Lokalisation des Schmerzes ist keine konstante. Meist ist der Schmerzbezirk, der durch leichte Palpation, dann durch palpatorische Perkussion eruiert wird, unterhalb des Proc. xiphoideus, in der Mittellinie oder etwas links davon. Man darf wohl annehmen, dass dann das Ulcus im Bereich der hier abwärts verlaufenden kleinen Kurvatur, bezw. im Antrum pylori (das nach rechts hin die Mittellinie kreuzt) sitzt, während vorauszusetzen ist, dass ein Ulcus am Pylorus rechtsseitigen Schmerz erregt, Ulcera im Bereich des Fundus, die allerdings selten sind, ausgesprochen linksseitigen, unterhalb des linken Rippenbogens. Zuweilen — aber nach meiner Erfahrung durchaus nicht konstant — findet man links der Wirbelsäule in der Höhe des XII. Brustwirbels einen schmerzhaften Druckpunkt (Boas).

Die topische Diagnose der Ulcera ist jedoch nach dem Urteil aller Autoren eine sehr unsichere. Ich finde bei Bourget angegeben, dass das Ulcus um so schmerzhafter sei, je näher es dem Pylorus läge. „Am besten befasst man sich gar nicht mit solchen Schmerzdiagnosen", heisst es dagegen bei Leube.

Bekanntlich wurde der Hyperazidität sowohl in der Pathogenese wie auch im Symptomenbild (Riegel) des Ulcus eine grosse Bedeutung zugesprochen. Es hat sich aber gezeigt, dass ein Überschuss an Säure nicht einmal in der Hälfte der Fälle vorhanden ist[1]), so dass man die Superazidität nicht zu den Kardinalsymptomen des Ulcus rechnen darf. Häufig sieht man Ulcera ad pylorum mit alimentärer Hyperazidität bezw. Gastrosukkorhöe einhergehen. Bei jeder Hypersekretion soll man zuerst an Ulcus denken.

[1]) Ewald fand in seiner Statistik (XX. Kongress für innere Medizin 1902) Hyperazidität in 34,1 %, normale Azidität in 56,8 %, Subazidität in 9 % der Fälle.

Der subjektive Charakter der Schmerzen wird als bohrend oder als krampfförmig bezeichnet; die Regel ist, dass der Schmerz im Anschluss an die Speiseaufnahme, eben durch Reizung des Ulcus, erfolgt und dass derselbe meist von der Art der genossenen Speisen abhängig ist (Alkohol, Gewürze steigern ihn, Milch z. B. besänftigt ihn momentan). Auf der Höhe des Schmerzes erfolgt oft saures Erbrechen. Schmerz tritt auf bei Erschütterungen des Körpers, z. B. beim Fahren, dann beim Bücken. In manchen Fällen — es gilt dies besonders für ältere Ulcera — fehlt der typische Schmerz, oder ist unregelmässiger.

So einfach nun die Diagnose in den Fällen ist, bei denen Blutung und Schmerzen vereint auftreten, so schwierig und unsicher kann sie werden, wenn die Kardinalsymptome entweder fehlen oder vereinzelt auftreten.

Magenblutungen können verschiedene Ursachen haben. Wir finden solche beim Karzinom des Magens, bei hämorrhagischen Erosionen, bei Leberzirrhose aus den ektatischen Venen am kardialen Ende des Ösophagus, ferner als parenchymatöse Blutungen bei Stauungen von Herz- und Lungenkrankheiten, in geringer Menge beim chronischen Magenkatarrh (Gastr. exfoliativa), mitunter bei Infektionskrankheiten (Scharlach, Septikopyämie, Typhus, Gelbfieber), bei perniziöser Anämie, hämorrhagischer Diathese (Purpura), dann natürlich, wenn ein Aortenaneurysma in den Magen durchbricht. Bei hysterischen Individuen wurden spontane Magenblutungen beobachtet, dann Blutbrechen nach Operation an den Unterleibsorganen (infolge von Infarktbildung nach Thrombose), besonders nach Netzunterbindungen.

Die Blutaustritte bei Gastritis sind sehr gering und finden sich meist als rötliche, braune Verfärbung im herausbeförderten Schleim.

Anamnese und Untersuchung werden ja bei den meisten der genannten Erkrankungen die Diagnose sofort in die richtigen Bahnen lenken: doch aber sind Schwierigkeiten möglich, ob Ulcus oder Karzinom? Beim Karzinom ist in der Regel die Blutung nicht so abundant wie beim Ulcus, so dass das Blut meist kaffeesatzartig erbrochen wird. Nachweis von Milchsäure, Fehlen von freier HCl wird unter Berücksichtigung eventueller Kachexie, des Alters, auch bei fehlendem Tumor für Karzinom sprechen. Aber es gibt nicht wenig Fälle von Karzinom des Pylorus, dann von Ulcus carcinomatosum, wo lange Zeit freie HCl vorhanden ist. Hier lenkt erst fortgesetzte Beobachtung des weiteren Verhaltens der HCl die Diagnose zum Karzinom, wenn nämlich die erst vorhandene freie HCl abnimmt und verschwindet. Der Nachweis von Milchsäure ist natürlich erst dann zu erwarten, wenn eine Stagnation eingetreten ist.

Variköse Magenblutungen treten nach Sachs (Deutsch. med. Wochenschr. 1892. pag. 443) „ohne Vorboten, ohne dyspeptische Beschwerden, ohne äusseren Anlass auf, und es können bis mehrere Liter flüssigen Blutes erbrochen werden. Symptome eines Ulcus ventriculi, eines Karzinoms fehlen. Dagegen sind venöse Stauungserscheinungen der Abdominalorgane, oft eine Leberzirrhose, fast stets ein zuweilen sehr beträchtlicher Milztumor vorhanden".

Schwieriger kann die Differentialdiagnose gegenüber den Magenblutungen werden, die auf neurogener Basis beruhen. Dass sie vorkommen, kann füglich nicht bezweifelt werden, zumal auch das Tierexperiment die Auslösung von Hämorrhagien im Magen durch Reizung gewisser Grosshirnpartien dargetan hat (Ebstein, Schiff). Hier gilt es natürlich zuerst, die Hysterie festzustellen (hysterische Stigmata aufsuchen), und was schwerer ist, ein tatsächliches peptisches Ulcus auszuschliessen, was allerdings unmöglich sein wird, wenn keine charakteristischen Schmerzen angegeben

werden. Im übrigen sind wohl die hysterischen Magenblutungen sehr selten; ich habe noch keine derartigen gesehen.

Nicht darf natürlich eine Lungenblutung mit einer Magenblutung verwechselt werden. Lungenblut wird ausgehustet und ist meist hellrot, mit Luftblasen vermischt, von alkalischer Reaktion. Nach Aufhören der profusen Blutung wird meist noch lange Zeit blutiges Sputum ausgehustet. (Man suche nach Tuberkelbazillen.) Dann ist natürlich die Anamnese wichtig, die in den meisten Fällen entweder auf Störungen der Respirationsorgane oder auf dyspeptische Beschwerden hinweist. Merkwürdigerweise ist es mir begegnet, dass die Kranken selbst mit Bestimmtheit nicht angeben konnten, ob sie das Blut ausgehustet oder ausgebrochen hatten.

Magenblut wird erbrochen, ist meist braun oder schwarz, klumpig geronnen, zeigt keine Luftblasen, saure Reaktion, event. Gehalt an freier HCl; teerartige Stühle sind meist vorhanden, d. h. folgen einer Hämatemesis nach.

In zahlreichen Fällen von Ulcus fehlt die Blutung, hierdurch mit das sicherste Zeichen des Ulcus. Gastralgien sind in ihrer Deutung schwierig. Sind sie typisch, besteht ein objektiv nachweisbarer, lokalisierter Schmerzbezirk im Epigastrium, fehlt ein Tumor, Kachexie, besteht vielmehr Chlorose (Ulcus pepticum ist ja häufig in Verbindung mit Chlorose), und eventuell noch Hyperazidität, so wird auch dann die Diagnose leicht sein. In solchen Fällen kann man übrigens, sei es in den Fäzes oder im Spülwasser einer Magenspülung, durch die modifizierte Webersche Blutprobe — natürlich unter den nötigen Kautelen angestellt (cfr. pag. 74) — oft Blutspuren, von sog. okkulten Magenblutungen herrührend, nachweisen.

Gastralgien können ferner rein nervös sein, der Ausdruck eines Pyloruskrampfes infolge von nervöser Super-

azidität. Hier möchte ich aber daran erinnern, dass ein Ulcus ad pylorum häufig Pylorospasmus erzeugen, dass im Anschluss daran sich Gastrosukkorrhöe entwickeln kann, so dass ich nur den Rat geben kann, in den meisten Fällen der Gastrosukkorrhöe an Ulcus am Pylorus als ursächliches Moment zu denken.

Gastralgien können ferner von Gallensteinkoliken herrühren. Letztere haben aber in der Regel ihr Punctum maximum des Schmerzes im Bereich der Gallenblase, also unterhalb des rechten Rippenbogens, etwa am äusseren Rand des Rectus abdominis. Die Palpation der Leber ist dabei imBereich ihres unteren Randes schmerzempfindlich. Häufig ist sie leicht geschwollen. Dazu kommt als unterscheidende Momente die Anamnese, eventueller Ikterus, die Art der Anfälle, die mit Frösteln einhergehend unvermittelt meist in der Nacht auftreten, das Ausstrahlen der Schmerzen in den Rücken. Bei Cholecystitis habe ich viel häufiger als beim Ulcus den dorsalen Druckpunkt rechts von der Wirbelsäule in der Höhe des I. Lendenwirbels bezw. XII. Brustwirbels nachweisen können.

Interkostalneuralgien haben ihre typischen Druckpunkte, ihren gürtelförmigen Verlauf. (cfr. pag. 132.)

Für eine nervöse Gastralgie spricht ausser dem anamnestischen Ergebnis (Hysterie, Tabes, Gicht, Malaria) das unvermittelte, oft regellose Auftreten der Schmerzen, ihre Unabhängigkeit von der Art, der Menge der Nahrung, dass sie im Gegensatz zu dem Schmerz beim Ulcus durch Druck gebessert werden. Natürlich fehlt meist jede okkulte Hämorrhagie. Da auch bei den rein nervösen Gastralgien sehr oft Hyperazidität vorkommt, lässt sich ihr Nachweis nicht ohne weiteres für ein Ulcus verwerten.

Für ein Duodenalgeschwür, das bekanntlich dieselben Symptome wie ein Ulcus des Magens darbieten kann, spricht der konstante Nachweis des Schmerzpunktes rechts

von der Mittellinie, Abgang von Blut durch den Stuhl, ohne dass es zum Blutbrechen kommt, Auftreten der Schmerzen regelmässig erst einige Zeit nach dem Essen, zuweilen bei leerem Magen bestehend, eventueller Ikterus.

Schwierig ist es oft zu entscheiden, ob bestehende Schmerzen auf ein nicht vernarbtes Ulcus zu beziehen sind, oder auf perigastritische Adhäsionen mit Leber, Milz, vorderer Bauchwand, Duodenum. Auch hier haben wir Schmerzen bei Anfüllung des Magens, wobei nicht die Art der Nahrung dieselben auslöst, wie es meist beim Ulcus der Fall ist, sondern die mechanische Ausdehnung der Magenwände, die Bewegungen des Rumpfes, äusserer Druck. In einer Reihe von Fällen, bei der Perigastritis anterior, wird man in der Lage sein, Stränge oder flächenhafte Erhebung (über dem Ulcus) durchzufühlen. Letztere darf man gegebenenfalls nicht für einen malignen Tumor halten, wogegen doch meist die exquisite lokale Schmerzhaftigkeit, der Nachweis freier HCl, dann die Anamnese, die Berücksichtigung des Alters des Patienten schützen wird. Schliesslich wird man auf peritonitische Adhäsionen aufmerksam gemacht, wenn bei sicher konstatiertem Ulcus, bei exakt durchgeführter Kur Schmerzen doch stets noch andauern.

Eine Komplikation des Ulcus, die durch Narbenbildung, dann auch infolge Zerrung peritonitischer Stränge eintritt, ist die als „Sanduhrmagen“ bezeichnete Formveränderung des Organes. Subjektiv entstehen dyspeptische Erscheinungen infolge der Stenosenbildung. Zur Diagnose gehört, dass beim Ausspülen des Magens mit einem gewissen Quantum Wassers nur ein aliquoter Teil zurückkommt, dass dann plötzlich bei Lagewechsel des Patienten wieder Mageninhalt erscheint, nachdem schon klares Spülwasser abgeflossen war. Freilich kann letzteres auch bei einem stark ektatischen Magen ohne Einschnürung beobachtet werden. Bei Aufblähung des Magens sieht man wie nach

und nach die beiden Abschnitte, die sich zuweilen durch eine Furche deutlicher abheben, sich aufblasen. Neuerdings hat man auch die Röntgendurchleuchtung für die Diagnose verwendet.

Eine sichere Diagnose eines tuberkulösen oder luetischen Ulcus ist auch bei sicher bestehender Phthise oder Syphilis nicht möglich, da die Symptome die gleichen des peptischen Geschwürs sind; spezifische Merkmale fehlen. Bei Lues würde natürlich der Erfolg einer antiluetischen Kur hinsichtlich des Verschwindens der Ulcussymptome für ein syphilitisches Geschwür sprechen.

Karzinom des Magens.

Die Diagnose eines Magenkarzinomes ist leicht, wenn ein deutlicher, dem Magen sicher angehörender Tumor zu palpieren ist, wenn Krebskachexie vorhanden, die Magensaftuntersuchung den weitaus regelmässigeren Befund des Mangels an freier HCl nachweist und es sich um Personen ab Mitte der vierziger Jahre handelt, die dann in der Regel über Appetitlosigkeit, dyspeptische Beschwerden klagen. Doch wird man in seltenen Fällen Gelegenheit haben Karzinom bei jugendlichen Individuen anzutreffen. Ich erinnere mich aus meiner Assistentenzeit in Würzburg an der medizinischen Klinik eines 16jährigen jungen Mannes, bei dem die Sektion Magenkarzinom feststellte.

Fühlt man einen Tumor, der hart, meist uneben und höckerig, seltener glatt sein kann, so gilt es zuerst sich darüber klar zu werden, ob er überhaupt dem Magen

angehört, von ihm ausgeht. Der Tumor muss hierzu innerhalb der Magengrenzen liegen, muss sich mit dem Magen bei Aufblähung verschieben, wobei er deutlicher (grosse Kurvatur) oder undeutlicher werden kann (kleine Kurvatur — siehe darüber pag. 34). Für die Lokalisation des Tumors im Bereich der grossen Kurvatur spricht die exspiratorische Fixierbarkeit, während ein Leber-, Gallenblasen- oder Milztumor natürlich den respiratorischen Zwerchfellbewegungen folgen muss. Auch die Pylorustumoren zeigen im Gegensatz zu denjenigen der Kurvaturen keine respiratorische Verschieblichkeit, es sei denn es bestünden Verwachsungen mit der Leber. In diesem Fall wird auch ihre sonst vorhandene freie Verschiebbarkeit eingeschränkt. Auf alle Fälle ist der Füllungszustand des Magens von Einfluss auf die Palpationsbefunde. Es ist deshalb unbedingt nötig, die Palpation sowohl bei gefülltem als leerem Magen vorzunehmen. Dann kommt es auf die richtige Erschlaffung der Bauchdecken an, eventuell probiere man die Untersuchung in warmem Bade (cfr. pag. 24), schliesslich in Chloroformnarkose. Gewöhnlich ist der Tumor auf Druck leicht empfindlich, aber nie so intensiv schmerzhaft als etwa ein Ulcus. Bei starker Mazies kann man zuweilen den Tumor als Hervorwölbung der Bauchdecken sehen.

Karzinome der Regio cardiaca, oft auch des Pylorus, der kleinen Kurvatur, entziehen sich dann der Palpation, falls sie nicht etwa bei starker Inspiration nach abwärts gehen oder eine Gastroptose besteht, da sie unter normalen Verhältnissen versteckt unter den Rippen, bezw. dem linken Leberlappen liegen.

Kardiakarzinome erkennt man durch Sondierung. Die Sonde stösst 40—45 ccm von den Zähnen an gemessen, auf Widerstand, zeigt beim Herausziehen Blutspuren. Deglutinationsbeschwerden können in solchen Fällen nicht lange ausbleiben. Doch begegnete mir ein Fall, wo erst einige

Tage vor dem Exitus die karzinomatöse Stenose sich soweit ausbildete, dass Schlingbeschwerden auftraten und da erst die Sonde auf ein Hindernis stiess.

Bei der Aufblähung des Magens ist gleichzeitig seine Lage, seine Grösse (Frage, ob Ektasie vorhanden) zu bestimmen und zu sehen, ob die nachgewiesene Geschwulst etwa mit benachbarten Organen verwachsen ist.

Es fragt sich nun, ist überhaupt der Nachweis eines Tumors direkt beweisend für eine maligne Geschwulst? Dies ist nur dann der Fall, wenn, wie oben angegeben, noch andere pathognomische Symptome hinzukommen; also als beweisend für die Malignität spräche ausgesprochene Kachexie, die beim Karzinom meist gelblichgraue Hautfarbe, rapide Abmagerung, Schwinden des Fettpolsters, in späteren Stadien Auftreten von Ödemen an den Knöcheln zeigt. Es gibt aber auch gutartige Magentumoren, wovon ich als die häufigsten die Pylorushypertrophie infolge von wiederholten entzündlichen Prozessen, von Narbenentwickelung und chronischem Pylorospasmus nenne; infolge von Reizungszuständen durch ulzerative Prozesse kontrahiert sich der Pylorus intermittierend und ist in diesem Zustand bei dünnen Bauchdecken als walzenförmiger Tumor durchzufühlen. Zu den gutartigen Geschwülsten — die aber fast nur anatomisches Interesse haben — gehören Magenpolypen, Myxome.

In den meisten Fällen von Karzinom wird Sub- bezw. Anazidität gefunden; eine Ausnahme davon machen die Pyloruskarzinome und die sich auf Grund eines Ulcus entwickelnden Krebse (Ulcus carcinomatosum); bei beiden findet man oft lange Zeit freie HCl. Auf das Verhalten der HCl beim Ulcus carcinomatosum hat als diagnostisches Hilfsmittel Gluzinski hingewiesen (cfr. Mitteilungen aus den Grenzgebieten, Bd. X., Heft 1 und 2) für die Fälle,

bei denen wegen fehlender Stagnation noch keine Milchsäurebildung nachzuweisen ist. Er stellt an einem Tag drei Proben an; eine Säurebestimmung in nüchternem Zustande, nach einem Probefrühstück aus Hühnereiweiss und nach einem Probeessen von einem Beefsteak. Bei einem reinen Pylorusulcus findet man dabei stets freie HCl, während das Fehlen der freien HCl oder nur Spuren derselben das Entstehen eines schleimigen Katarrhs ankündigen, der im Verein mit den übrigen Symptomen für ein sich entwickelndes Karzinom spricht.

Hat das Karzinom den Magenausgang verengert, so bildet sich natürlich eine Stagnation, sekundäre Ektasie aus; bei fehlender HCl findet man dann oft die langen Fadenbazillen und Milchsäure (Proben siehe pag. 60).

Als diagnostisches Hilfsmittel hat sich im wesentlichen Salomons Methode bewährt, die darauf beruht, dass das Spülwasser beim (exulzerierenden) Karzinom mit dem Esbachschen Reagens intensive Trübung gibt, die bei nervöser Dyspepsie, Gastritis fehlt. Natürlich muss man den Magen abends erst gründlich rein waschen, hinterher darf Patient nichts mehr geniessen. Ausserdem bestimmte Salomon den N-Gehalt des Spülwassers, der beim Karzinom erhöht gefunden wurde (cfr. Salomon H., zur Diagnose des Magenkarzinoms. Deutsche med. Woch. 1903, Nr. 31). Freilich trägt die Probe insofern Ungenauigkeit in sich, als das Reagens (Pikrinsäure) auch Mucin fällt, welches ja bei krankhaften Prozessen, auch beim Karzinom, im Magen angetroffen werden kann. Reicher (Archiv f. Verdauungskr., 1906, Heft 3) empfiehlt deshalb eine Vorprobe mit 2% Essigsäure bei schwach alkalischer Reaktion des Spülwassers. Mucin wird durch Essigsäure gefüllt und löst sich — im Gegensatz zu Albumin, Nukleoproteiden — im Überschuss nicht auf. Die Ursache der stärkeren Eiweissfällung im Spülwasser beim Karzinom ist in dem Zerfall, der Autolyse

des Krebsgewebes zu suchen, wodurch ja Eiweisskörper (Albumosen, Peptone, Nukleoproteide etc.) frei werden.

Im allgemeinen Teil ist schon darauf hingewiesen worden, dass Glaessner je nach Gehalt des Magensaftes an Lab und Pepsin eine topische Diagnose der Magengeschwülste anstreben will. Doch ist diese Untersuchungsmethode sehr subtil und bedarf noch weiterer Prüfung (cfr. Berliner klin. Wochenschr. 1902, 29 und 32).

Anhangsweise soll noch erwähnt werden, dass im Harn auch Albumin, Albumosen gefunden wurden, derselbe zuweilen die Indikanreaktion gibt, als Ausdruck einer intensiveren Fäulnis im Dünndarm, die ihre Erklärung wohl mit in dem Fehlen der freien HCl im Magen beim Karzinom findet. Darauf ist mit zum Teil auch die Verminderung des Chlornatriums im Harn zurückzuführen, die aber in erster Linie ein Zeichen der Inanition, ungenügender Speisezufuhr ist. In solchen Zuständen hält der Organismus das Kochsalz zurück. Auf Inanition deutet positive Gerhardtsche Eisenchloridreaktion (Acetessigsäure). Das Fehlen der Verdauungsleukozytose ist keine konstante Erscheinung, so dass ihr prägnanter diagnostischer Wert fehlt.

Das Blut bietet die morphologischen Verhältnisse der sekundären Anämie, bei der eine polynukleäre Leukozytose besteht (cfr. pag. 80).

Im Verlauf jeder Karzinose kann Fieber eintreten.

Von den subjektiven Beschwerden ist ein gewisser Wert beizulegen der Anorexie, die sich auffallenderweise speziell gegen den Fleischgenuss richtet, dem bluthaltigen Erbrechen (das Blut wird im Gegensatz zum Ulcus nicht in profusen Mengen erbrochen, es ist infolge des salzsauren Hämatins schwarz, kaffeesatzartig), periodischen Teerstühlen, die in Verbindung mit der meist schnellen Abmagerung stets den Verdacht auf ein Karzinom der Ver-

dauungswege erwecken werden. Die Schmerzen haben nichts Charakteristisches.

Die Differentialdiagnose hat bei Vorhandensein eines Tumors solche der Leber, der Gallenblase, der Milz auszuschliessen. Diese sind respiratorisch beweglich. Karzinome der Leber und der Gallenblase gehen häufig (speziell solche der Gallenblase) mit Ikterus einher, sie lassen sich nicht exspiratorisch mit der Hand fixieren. Für eine vergrösserte Gallenblase ist die Möglichkeit der „pendelförmigen" Bewegung charakteristisch. Natürlich ist stets die funktionelle Untersuchung des Magens vorzunehmen. Der Nachweis freier HCl, erhaltener motorischer Kraft wird gegen Magenkrebs sprechen. Ein Pankreaskarzinom ist nicht passiv beweglich und wird, da es ja hinter dem Magen liegt, bei Aufblähung desselben verschwinden. Für die Affektion des Pankreas wird der Nachweis von Fettstühlen, von Lienterie, eventuell von (alimentärer) Glykosurie oder der Ausfall der Sahlischen Glutoidprobe (cfr. pag. 88) sprechen. Karzinom des Pankreaskopfes (es ist das der häufigste Sitz) wird natürlich Ikterus machen durch Kompression des Ductus choledochus und die Symptome der Pfortaderstauung durch Druck auf den Stamm der Vena portarum. Ziemlich typisch für Pankreasaffektionen sind anfallsweise auftretende heftigste Schmerzen in der Oberbauchgegend (Plexus coeliacus).

Tumoren des Netzes (Tuberkulose, Karzinom, chronische Peritonitis) liegen oberflächlich, bewegen sich bei der Respiration nicht; natürlich ist es auch hier unbedingt nötig, die Magendarmverdauung zu prüfen und durch Aufblähung sich ein Urteil über die topische Beziehung des Tumors zum Magen zu bilden. Geschwülste des Peritoneums bedingen in der Regel exsudative Peritonitis. Sie sind in der Regel sekundärer Natur.

Die nervösen Erkrankungen des Magens.

Für die Diagnose der nervösen Erkrankungen des Magens ist naturgemäss ihre Definition von Bedeutung. Sie stehen im Gegensatz zu den Erkrankungen des Magens, die als „organische" bezeichnet werden, denen eine anatomische Texturveränderung zugrunde liegt. Sie können reflektorisch zustande kommen, als Symptome einer Intoxikation, einer Infektion des Körpers oder ihre Erklärung finden in einer organischen Nervenveränderung (Tabes, multiple Sklerose). Zu ihnen gehören weiterhin die idiopathischen Magenneurosen, deren Hauptrepräsentant die „nervöse Dyspepsie" ist. Diese sind der Ausdruck einer neuropathischen bezw. psychopathischen Veranlagung, die sich im späteren Leben vornehmlich als Neurasthenie oder Hysterie zeigt oder eine Teilerscheinung der Funktionsuntüchtigkeit der blutbildenden Organe, des Stoffwechsels, mag sich diese klinisch etwa als Gicht oder Diabetes äussern. Anhaltende Schwäche des Organismus (Rekonvaleszenz, erschöpfende Krankheiten) ist als auslösendes Moment zu nennen. Der Ausgangspunkt der Anomalie kann nun primär im Vorstellungsleben liegen (schwere Neurasthenie, Hysterie, Hypochondrie etc.), oder sich als eine „reizbare Schwäche" der peripheren Nerven dokumentieren (vergl. meine Abhandlung „Über nervöse Dyspepsie des Magens", Würzburger Abhandlungen 1905, Heft 9.)

Wir teilen die nervösen Magenkrankheiten ein in

1. sensible Neurosen (Gastralgien),
2. motorische „
3. sekretorische „
4. gemischte „

1. Sensible Neurosen (Gastralgia).

Die nervöse Gastralgie darf nur angenommen werden, wenn alle anatomischen Erkrankungen des Magens, in deren Verlauf Gastralgien vorkommen können, ausgeschlossen sind (Gastritis, Ulcus, Karzinom). Sind wir per exclusionem zur Annahme einer rein nervösen Gastralgie gekommen, so ist die Frage zu entscheiden, ob hier eine idiopathische Gastralgie, eine Neurose vorliegt, ob diese reflektorisch (weibliche Genitalleiden, Verstopfung) entstanden ist, oder das Zeichen einer anderweitigen Nervenkrankheit (crises gastriques bei Tabes, multipler Sklerose), einer Infektion (Malaria), einer Autointoxikation (Nikotin, Urämie, Gicht) ist. Dabei gilt es nicht eine nervöse Gastralgie anzunehmen, wenn etwa eine Interkostalneuralgie, eine Pleuritis, eine Adhäsivperitonitis, eine Perityphlitis oder eine Gallensteinkolik, eine Nierenkolik oder Darmkolik, schliesslich eine Hernia lineae albae ähnliche im Epigastrium lokalisierte Schmerzen erzeugte. Die genaue Untersuchung wird meist eine Verwechslung vermeiden lassen.

Die Schmerzen bei der Interkostalneuralgie verlaufen von der Wirbelsäule aus gürtelförmig im Halbkreis um den Thorax, resp. das Abdomen nach vorn. Am Durchtritt der Hautnerven entstehen charakteristische Druckpunkte (Valleixsche Druckpunkte), und zwar unterscheidet man den Vertebraldruckpunkt (R. cutanei posteriores N. thoracalium), den Lateral- (R. cutanei laterales N. intercostalium) und den Sternaldruckpunkt (R. cutan. anter. N. interc.). Natürlich sind die Schmerzen vom Essen, der Digestion unabhängig; die Anode des galvanischen Stromes wirkt oft direkt kalmierend. Differentialdiagnostisch von Bedeutung wäre das Auftreten eines Herpes zoster, der ja nicht selten im Verlauf einer Neuralgie zum Vorschein kommt. — Verwechslung mit Pleuritis sicca dürfte bei genauer Unter-

suchung nicht vorkommen; bei dieser besteht Schmerz beim Atmen, Husten, der Nachweis des Reibens bringt schnell Aufklärung. Viel schwieriger kann die Unterscheidung gegen Adhäsivperitonitis im Bereich des Magens sein; hier entscheidet die Anamnese, ob ein Ulcus vorhergegangen, ob die Schmerzen von der Füllung des Magens, von Bewegungen des Rumpfes abhängig sind. Oft ist ja auch ein flächenhafter Tumor, ein Strang zu fühlen. (Siehe oben pag. 124.)

Nierenkolik ist das wichtigste Symptom der Nierensteine. Hier zieht aber der Schmerz dem Ureter entlang der Blase zu, oft bis in den Oberschenkel; es besteht Harndrang, der Harn enthält häufig Blut, Gries, zumal nach einem Anfall.

Wegen Gallensteinkolik s. pag. 123.

Die Perityphlitis lässt sich durch Anamnese, Nachweis des Punctum maximum doloris in der Blinddarmgegend bestimmen, wobei aber doch auch das ganze Abdomen nicht selten leicht druckempfindlich ist. Charakteristisch sind dabei die Schmerzen beim Urinlassen und ihre Steigerung auf Druck, während bei nervösen Gastralgien die Schmerzen durch Druck gerade gemildert werden. Nicht zu vergessen ist als differentialdiagnostisches Moment das Fieber und die Ausbildung eines Tumors in der Ileocökalgegend.

Die nervösen gastralgischen Beschwerden sind natürlich in ihrem Verlauf und ihrer Intensität sehr verchieden; oft sind die Schmerzen nach Angabe der Kranken von grösster Heftigkeit, zuweilen sind sie von Erbrechen, von Nausea begleitet. Es sei nochmals darauf hingewiesen, dass äusserer Druck die Schmerzen lindert.

Eine merkwürdige Erscheinung ist die Hyperästhesie der Magenschleimhaut, die als kongenitale Anlage aufzufassen ist. Sie zeigt sich gegen bestimmte Speisen (Säuren, Alkohol etc.), als auch gegen normale Säurewerte, so dass man mit Recht von einer Hyper-

aciditas larvata spricht. Natürlich kommt es darauf an, was man unter normalen Säurewerten versteht. Riegel hielt dafür etwa eine Azidität (nach Probefrühstück) von 30—70, entsprechend einem HCl-Gehalt von 0,05 %—0,2 %. Doch wird jeder zuweilen höhere Werte finden, ohne dass der Patient über Hyperaziditätsbeschwerden klagt. Es kommt also darauf an, dass die sensibelen Nervenendigungen in der Mukosa überempfindlich sind, einen niederen Schwellenwert aufweisen. Auch auf eine abnorme Gefühlsreaktion der Schleimhaut ist die „schmerzhafte Magenleere" (Gastralgokenosis) zurückzuführen, die fast stets mit peinlichen dyspeptischen Beschwerden, mit Gähnen, Abspannung einhergeht.

Zu den sensibelen Neurosen gehören ferner Abnormitäten des Appetits, der Sättigung.

Die Boulimie ist eine Hyperorexie und geht mit Magenschmerzen, Schwindel, Schwäche, Schweissausbruch, ja Ohnmachtsgefühl einher; dann haben wir die Anorexie (Appetitlosigkeit), die Parorexie, Zustände, die auf Grundlage einer psychopathischen Konstitution besonders bei Frauen vorkommen.

Akorie ist mangelndes Sättigungsgefühl und ist nicht zu verwechseln mit Polyphagie (gesteigertes Essbedürfnis), wie man es beim Diabetes sieht.

Es ist wohl möglich, dass die Akorie auf einer herabgesetzten Empfindung des Magens gegenüber seiner Ausdehnung und Füllung durch Speisen (Fleischer) beruht.

2. Motorische Neurosen.

Hierher gehört der Pylorospasmus, der Kardiospasmus, die Hypermotilität und die Hypomotilität.

Von einigen Autoren wird die Existenz eines primär neurogenen spontanen **Pylorospasmus** angenommen; er ist

dann eine Teilerscheinung der nervösen Gastralgie. Für die Praxis möge aber die Regel gelten, dass der Pförtnerkrampf meist ausgelöst wird durch einen Reiz, der die Mukosa des Pylorus trifft, oder reflektorisch von einem Reflexzentrum des Duodenum aus (letzteres ist erst ein neueres Ergebnis der Experimentalphysiologie [Pawlow]). Ein solcher Reiz sind Exkoriationen, Ulcera der Schleimhaut, Säure infolge primärer Hyperchlorhydrie oder sekundärer Stagnation. Der Pyloruskrampf geht dann einher mit Gastralgie und zeigt sich zuweilen äusserlich durch Bildung einer palpabeln Geschwulst.

Der **Kardiospasmus** ist erstens ebenfalls die Folgeerscheinung von Reizen, die die Kardia treffen (Ulcus, Karzinom, Stagnation), dann wird er als neurogener Spasmus bei Nervösen angetroffen. Die Diagnose ist leicht. Die Kranken klagen über schmerzhaftes Kontraktionsgefühl hinter dem Processus ensiformis. Eine (dünne) Sonde, Speisen finden in der Höhe der Kardia Widerstand.

Pneumatosis ventriculi entsteht, wenn Kardia und Pylorus sich gleichzeitig kontrahieren, der Magen ist dabei m Epigastrium sicht- und fühlbar wie ein Luftkissen.

Hypermotilität (Erhöhung der muskulären Kraft) findet man bei Gastritis, speziell bei Achylie, als kompensatorische Leistung, dann als Neurose.

Hypomotilität (Herabsetzung der muskulären Kraft) findet man bei entzündlichen, degenerativen Prozessen der Muskularis, als Zeichen der Erlahmung bei unpassierbaren Stenosen, als kongenitale Atonie.

Die Diagnosen sind natürlich sehr leicht, durch Prüfung der Motilität (Probemahlzeit, Jodipin, Jodkali [cfr. pag. 44]), der Sekretionsverhältnisse.

Nervöses Erbrechen ist ein solches, das nicht durch eine organische Magenerkrankung bedingt ist (zu diesem

gehören Gastritis mit Hyperazidität, Stagnation infolge Pylorusstenose, Ulcus, Karzinom), sondern reflektorisch durch anderweitige Erkrankungen oder direkt zentral durch Reizung des Brechzentrums. Dieses liegt in der Rautengrube in nächster Nähe des Atmungszentrums; es beherrscht den komplizierten Mechanismus des Erbrechens, wobei den N. vagi, welche die Eröffnung der Kardia regeln, gleichzeitig infolge ihrer Verbindung mit dem Phrenici das Diaphragma kontrahieren, der Hauptanteil zur Auslösung des Brechaktes zufällt.

Es ist anzunehmen, dass während des Brechaktes der Pylorus sich rhythmisch öffnen und schliessen kann, wodurch das Hineingelangen von Galle, Gallensteinen, Eingeweidewürmern in den Magen erklärt wird.

Es ist sehr wichtig, sich über die jeweilige Ursache des Erbrechens klar zu werden, ist es doch in vielen Fällen ein Omen pessimum. Direkt wird es hervorgerufen, um das Wichtigste hier zu nennen, durch psychische Vorgänge (psychopathische Konstitution, Hysterie, Ekel, Furcht), Drucksteigerungen im Hirn (Apoplexie, Commotio cerebri, Tumoren), infolge von Infektion (Infektionskrankheiten — Scharlach, Encephalitis), Intoxikation (Autointoxikation, Urämie, Nikotin, Alkohol, Chloroform), Reizung der Meningen (Meningitis), dann bei Rückenmarksleiden (Tabes, Crises gastriques), Affektionen der Unterleibsorgane durch periphere Reizung des Vagus, Phrenikus und Sympathikus. Hierher gehört wohl das Erbrechen infolge von Gallensteinkolik, von Darmparasiten (durch Giftproduktion), der Schwangerschaft, bei Peritonitis. Ausserdem neigen anämische, chlorotische Individuen zn Erbrechen (juveniles Erbrechen); Erbrechen wird auch beobachtet bei akuter Myokarditis im Verlauf der Diphtherie.

Als Charakteristikum des nervösen (also z. B. des hysterischen) Erbrechens gilt, dass es ohne Nausea sehr leicht erfolgt.

Die rein nervösen Eruktationen sind dadurch charakterisiert, dass die ausgestossenen Gase geruchlos sind, also nicht einem Gärungs- oder Fäulnisprozess im Magen entstammen, worüber ja eine diagnostische Ausspülung Klarheit bringen wird. Man spricht von einer Aerophagia nervosa, die darin besteht, dass die Kranken bewusst oder unbewusst atmosphärische Luft verschlucken, die dann in lauten Eruktationen (serienweise), ohne Zwischenpause wieder aus gestossen wird. Der Zustand wird bei Nervösen (Hysterie) gefunden, oft im Verein mit nervöser Dyspepsie (von den Franzosen als Dyspepsia flatulenta bezeichnet).

3. Sekretorische Neurosen.

Hierzu gehört die Hyperazidität, die Gastrosukkorrhöe (Magensaftfluss), die Subazidität, die Anazidität, die Mukorrhöe.

Um den rein nervösen Charakter dieser Sekretionsstörungen festzustellen, gilt es wieder alle organischen Magenkrankheiten, in deren Symptomenbild derartige Anomalien auftreten, auszuschliessen.

Zum klinischen Bild der **nervösen Hyperazidität** gehören meiner Ansicht nach stets dyspeptische Beschwerden, die sich als Pyrosis vornehmlich äussern. Es ist dies deshalb von Wichtigkeit, da es ja eine gesetzliche oberste Grenze eines noch normalen Wertes für die Gesamtazidität, wie für die freie HCl nicht gibt. Ich erwähnte schon im allgemeinen Teil, dass Hornborg am gastrotomierten Magen nach dem Kauen von Brot eine Azidität von 0,54 % und 0,56 % fand. Allerdings scheint mir hier die Angabe bedenklich, da der Magen eine leichte motorische Insuffizienz zeigte. Nun wissen wir aber, dass sehr leicht die Folge einer solchen eine erhöhte Azidität und eine vermehrte Menge von HCl ist.

Die Hypersekretion ist von der Hyperazidität zu trennen, also die Quantität von der Qualität des Magensaftes.

Hypersekretion des Magensaftes kommt vor allen Dingen bei verminderter Muskelkraft des Magens vor, ohne dass dabei eine stärkere Insuffizienz besteht. Die angestrengtere Arbeitsleistung führt zu einer stärkeren sekretorischen Funktion. So erhält man oft nach Probefrühstück eine unverhältnismässig grosse Menge eines dünnflüssigen, fast keine Reste des Probefrühstückes enthaltenden Magensaftes, der nicht abnorm hohe Werte für HCl zu haben braucht. Diese Form ist als eine alimentäre Hypersekretion bezeichnet worden. Wahrscheinlich wird aber hier häufig ein temporärer Spasmus des Magens vorliegen, reguliert doch das Duodenum die Entleerung des Magens. Der Pylorus wird geschlossen gehalten, wenn zu viel Säure in den Darm übertritt. Diese zeitweise Retention wird wiederum Ursache der Hypersekretion sein, so dass ein Circulus vitiosus sich ausbildet.

Die **kontinuierliche Gastrosukkorrhöe** ist dadurch dokumentiert, dass im nüchternen Magen Magensaft, oft in kolossal grossen Mengen (100—200 ccm und mehr), gefunden wird. Das spezifische Gewicht desselben ist niedrig (1006—1008), er ist verdauungskräftig, d. h. enthält HCl und Fermente. Ich weiss, dass von vielen Autoren eine reine idiopathische (intermittierende) Gastrosukkorrhöe angenommen wird, die bei periodischem Auftreten unter den Begleiterscheinungen des Schwindels, von Kopfschmerzen, Gastroxynsis genannt wird, doch habe ich bisher einen einwandfreien Fall hiervon nicht gesehen. Vielmehr ging die Gastrosukkorrhöe (Reichmannsche Krankheit) mit einer motorischen Insuffizienz infolge eines Ulcus einher. Sie entsteht durch den Reiz der abnormen Säuren oder der Geschwürsfläche auf die Drüsenfunktion, wobei es

zu einer Proliferation, Wucherung der Belegzellen kommt. Sie ist der Ausdruck eines durch Überarbeitung, durch Stagnation überreizten Nervensystems des Magens. Sie geht einher mit Pylorospasmen. Die häufigsten Ursachen derselben sind ulzerative Prozesse am Pylorus, die auch nach Mitteilungen der Literatur, bei Operationen in überwiegender Menge gefunden wurden. Ich kann nur den Rat geben, bei nachgewiesener Gastrosukkorrhöe an alte Ulcera, an Schleimhautläsionen im Bereich des Pylorus zu denken. Häufig wird die Untersuchung fernerhin das Zusammentreffen von Hyperazidität und Atonie, Hypermotilität erweisen, wovon ich zahlreiche Fälle gesehen habe.

Hyperaziditätsbeschwerden können auch bei normalen Säurewerten durch eine nervöse Hyperästhesie des Magens zustande kommen (Hyperaciditas larvata).

Nicht unerwähnt soll bleiben, dass die Sekretion des Magensaftes von psychischen Affekten im positiven wie negativen Sinn alteriert werden kann.

Neuerdings ist auf den Zusammenhang von chronischer Obstipation und Hyperazidität wieder hingewiesen worden.

Bei der Anazidität möchte ich daran erinnern, dass sie auch unter dem subjektiven Bilde der Superazidität verlaufen, dass sie mit Hyperazidität wechseln kann (Heterochylie).

Eine nervöse Achylie, wobei also auch die Fermente fehlen, habe ich noch nicht gesehen; ihr Vorkommen wird aber bei neuropathischen Personen berichtet (Einhorn, Martius).

Neuerdings ist von Kuttner wieder auf das Bestehen einer rein nervösen **Mukorrhöe** hingewiesen worden. Die Abgrenzung gegenüber der Mukorrhöe gastritischen Ursprunges kann schwer sein. Zur Diagnose wird man per exclusionem gelangen, indem man eben einen schleimigen Magenkatarrh

ausschliesst. Für den neurogenen Charakter dieser wohl seltenen Affektion wird der Nachweis anderweitiger Symptome der Neurasthenie, Hysterie etc., das anfallsweise, launenhafte Auftreten nötig sein.

4. Gemischte Neurose.

Die **nervöse Dyspepsie** gehört zu den kombinierten Neurosen; die Magenstörungen betreffen vorzugsweise die sensibele Sphäre, dann aber auch die sekretorische und motorische. Sie beziehen sich auf den Verdauungsakt und sind mässiger Natur, d. h. um die Worte Leubes zu gebrauchen, nie exzessiv nach einer Richtung hin entwickelt, d. h. neben den dyspeptischen Erscheinungen (Druck, Völle) treten Schwankungen der Saftabscheidungen und vorübergehende motorische Anomalien ein. Letzteres ist in all den Fällen zu erwarten, wo gleichzeitig eine Atonie des Magens (Plätschergeräusche!) nachzuweisen ist. Überaus häufig findet man Superazidität, seltener Sub- und Anazidität, doch all diese einzelnen Störungen prävalieren nicht im Krankheitsbild; wir haben also keine Boulimie, keine Gastrosukkorrhöe, keinen Vomitus nervosus, keine Insuffizienz des Magens. Bei einem solchen Vorherrschen eines Symptomes reden wir nicht mehr von Dyspepsia nervosa. Aus diesem Grunde kann ich auch nicht dem beistimmen, dass bei derselben ziemlich oft dauernde Magenerweiterung angetroffen wird. Wohl kann natürlich eine Ektasie aus einer die Dyspepsia begleitenden Atonie hervorgehen.

Darmkatarrh.

Die hervorstechendsten Symptome des Darmkatarrhs sind vermehrte, oft schmerzhafte Peristaltik, breiige, oft dünnflüssige, gehäufte Stuhlgänge, die Beimengung

von Schleim als konstantes Merkmal zeigen, in besonderen Fällen auch wohl Blut und Eiter. Demgegenüber treten die übrigen Symptome von seiten des Darmes selbst (z. B. Flatulenz, Meteorismus, Borborygmen), anderer Organe oder des Allgemeinbefindens (Kräfteverfall, Temperaturerhöhung, Durst etc.) hinsichtlich ihrer Bedeutung für die Diagnose zurück. Aber auch die oben genannten Kardinalsymptome, die Diarrhöen, die schmerzhaften Empfindungen, das Auftreten des Schleimes sind veränderlich und zeigen Modifikationen, die durch die Dauer, den Sitz und die Intensität der Erkrankung gegeben sind.

Die Diarrhöe (vermehrte Peristaltik und vermehrte Dejektionen) kann nur dann zustande kommen, wenn das Kolon, spez. vom Colon transversum an nach abwärts, katarrhalisch erkrankt ist, muss dagegen bei streng lokalisiertem Dünndarmkatarrh ausbleiben. In diesem Fall hat ja der Chymus Zeit, sich im gesunden, normal arbeitenden Kolon zum Kot einzudicken. Allerdings besteht meist eine diffuse katarrhalische, entzündliche Affektion beider Darmabschnitte.

Bietet nun der Schleimbefund Merkmale, gegebenen Falles eine Dünndarmaffektion von einer solchen des Dickdarmes zu unterscheiden, d. h. eine **lokalisierte** Diagnose zu stellen?

Als Regel gilt, dass der aus dem Dünndarm stammende Schleim innigst mit den Fäzes vermischt ist, dass man mit blossem Auge bei der einfachen Betrachtung der Stühle meist nichts davon wahrnimmt. Erst nach gründlichem Durchspülen des Stuhles und Durchsieben desselben wird man die isolierten kleinen Schleimfetzchen finden.

Ausgezeichnet ist die von Leube empfohlene Objektträgerprobe zur Erkennung solchen mit dem Stuhl innigst vermischten Schleimes. Zerquetscht man ein aus dem Inneren eines Kotstückes genommenes Partikelchen zwischen zwei Objektträger und hält diese gegen das Licht, so sieht

man zwischen dem Kotdetritus etc. die Schleimteilchen als helle, glasige, durchscheinende Inselchen. Ebenso zeichnen sich dieselben unter dem Mikroskop ab; ihre Grundsubstanz lässt streifige Struktur erkennen und ist mehr oder minder mit Darmepithel oder Rundzellen besetzt. Gehäufteres Auftreten von Rundzellen spricht im allgemeinen für intensivere Entzündung. Diese aus dem Dünndarm stammenden Schleimteilchen sind nun häufig mit unverändertem Gallenfarbstoff (Bilirubin), also goldgelb, gefärbt. Dass es sich um Bilirubin dabei handelt, zeigt durch Grünfärbung die Schmidtsche Sublimatprobe an (cfr. pag. 95). Nun trifft man normaliter unverändertes Bilirubin nur oberhalb der Ileocökalklappe an, unterhalb derselben wird es durch die im Dickdarm vor sich gehenden Fäulnisprozesse zu Hydrobilirubin reduziert. Der goldgelbe Schleim hat sich also unter allen Umständen im Dünndarm mit unverändertem Gallenfarbstoff imbibiert. Passiert er nun infolge verstärkter Peristaltik den Dickdarm sehr schnell, so bleibt die Reduktion aus. Bilirubin erscheint dann in den Fäzes. Zeigen diese bilirubingefärbten Schleimpartikelchen angedaute (Trypsinwirkung) Zellen bezw. Zellkerne, bei denen der Protoplasmasaum undeutlich konturiert ist oder Lücken aufweist, der Kern Zerfall, so spricht dies mit aller Sicherheit für Provenienz aus dem Dünndarm. Andererseits wird man Dünndarmaffektionen antreffen, bei denen der Stuhl äusserlich vollkommen nach Form, Konsistenz normal ist, bei denen man keine Schleimteilchen entdecken kann. Es wird ja der Schleim vom Trypsin verdaut[1]), so dass bei geringer Sekretion desselben, bei nicht gesteigerter Passage durch das Intestinum tenue die Möglichkeit seines Verschwindens gegeben ist. Fehlt somit Diarrhöe und Schleim, so können

---

[1]) Roger nimmt neuerdings an, dass ein Ferment (Muzinase) in Gegenwart von Galle Schleim löst.

nur die übrigen Symptome eines Dünndarmkatarrhs (Gurren, Koliken, Flatulenz, Rückgang der Ernährung) der Diagnose den richtigen Weg zeigen, zur Untersuchung des Stuhles auffordern.

Die Körperabmagerung findet ihre Erklärung durch eine mikroskopische Untersuchung der Fäzes. Man sieht zahlreiche unverdaute Muskelfasern [Azotorrhoe] (cfr. pag. 90), Stärkezellen, die sich mit Jod blau färben und auch Zeichen schlechter Fettresorption (Nadeln), kurz den Ausdruck einer Resorptionsstörung infolge des Dünndarmkatarrhs.

Ein Zeichen der Lokalisation eines Katarrhes im Duodenum ist das Auftreten von Ikterus. Bei totalem Ikterus sind die Stühle acholisch, tonfarben (Sublimat färbt weder rot noch grün). Gleichzeitig wird der Stuhl infolge gestörter Fettresorption mikroskopisch Fettsäurenadeln etc. erkennen lassen.

Dünndarmstühle haben in der Regel sauere Reaktion, riechen säuerlich und gären stark (cfr. pag. 96).

Die entzündliche Affektion des Dickdarmes zeigt sich in vermehrter Peristaltik und darin, dass der Schleim, speziell wenn er aus den tieferen Teilen des Kolon stammt, dem Kot als glasige Masse aufliegt oder ihn gänzlich damit umgibt, ihn selbst oft fadenförmig durchzieht; je tiefer nach unten der Sitz der chronischen Erkrankung ist, um so geformter ist der Stuhl, dabei weicht nicht selten die Diarrhöe einer Obstipation (spastische Obstipation), oder beide wechseln mit einander ab. Durch eine derartige spastische Kontraktion einzelner Teile des Kolons (die Flexura sigmoidea speziell neigt dazu) wird der Schleim zu bänderförmigen Membranen und Häuten umgeformt (Enteritis membranacea). Akute Kolitis macht Durchfälle.

Die Lokalisation des Krankheitsherdes ist von Bedeutung. Man sucht zu trennen die diffusen Erkrankung des

Dickdarmes von einer Affektion des Cökums, des Colon ascendens, des Colon descendens und des Mastdarmes (Proktitis).

Bei der Palpation findet man die entzündeten Darmpartien schmerzhaft. Bei der Proktitis, die durch Tenesmus charakterisiert ist, bei der oft reiner Schleim entleert wird, ist die Digitaluntersuchung des Mastdarmes schmerzhaft. Bei der akuten Form ist die Schleimhaut gerötet, geschwollen, leicht blutend.

Bekanntlich unterscheiden wir den **akuten** Darmkatarrh vom **chronischen**; es soll nochmals daran erinnert werden, dass der chronische Dickdarmkatarrh häufig mit Obstipation einhergeht.

Es mögen noch einige Einzelheiten aus der Symptomatologie aufgeführt werden, denen unter Umständen diagnostische Bedeutung zukommt.

Akuter Darmkatarrh verläuft zuweilen mit Temperaturerhöhungen, so dass zu Beginn der Erkrankung der Gedanke an Typhus wachgerufen werden kann. In solchen Fällen kann die sichere Diagnose erst nach einigen Tagen auf Typhus gestellt werden, wenn die Widalsche Reaktion positiv ausfällt, Roseolen und Milzvergrösserung auftreten, worauf dann ja das ganze Krankheitsbild die schwere infektiöse Erkrankung zeigt. Typhusstühle haben meist Erbsenbrüh-Aussehen.

Schwer kann die Unterscheidung eines akuten Brechdurchfalles von der echten Cholera sein; die sichere Entscheidung kann da nur der bakteriologische Nachweis des Cholerabacillus bringen (cfr. pag. 98).

Es ist also ungemein wichtig, die Ursache des Darmkatarrhs möglichst frühzeitig zu erkennen. Auch hier unterscheiden wir **primäre** idiopathische Erkrankung und **sekundäre.**

Die primären Darmkatarrhe haben meist ihre Ursache in irgendwelchen Diätfehlern, in Erkältungen oder sie sind

die Folge einer bakteriellen Darminfektion (Brechdurchfälle), wobei der Infektionsmodus durch verdorbene Nahrungsmittel überaus häufig ist. Einige spezifische Infektionskrankheiten lokalisieren sich im Darm (Typhus, Cholera, Dysenterie, Tuberkulose) oder aber der Darm erkrankt sekundär, wohin die meisten Fälle der Darmtuberkulose zu rechnen sind.

Sekundäre Darmkatarrhe treten auf nach Anomalien der Magenverdauung (Gastritis, Anazidität, Achylie), oft nach chronischer Obstipation, häufig bei Stauungen im Pfortadergebiet, bei Nephritis. Auf die Differentialdiagnose aller dieser Erkrankungen kann natürlich nicht eingegangen werden; doch sei daran erinnert, dass im Verlauf eines Darmkatarrhs Nephritis sekundär beobachtet wird, dass Darmerkrankungen reflektorisch Störungen im Ablauf der Magenverdauung hervorrufen können — einfache Dyspepsie, oft auch Hyperazidität und atonische Zustände.

Die Differentialdiagnose wird sich fernerhin mit denjenigen speziellen Darmerkrankungen beschäftigen müssen, deren Symptomenbild eine Enteritis vortäuschen könnte. Es sind dies nervöse Störungen, die teilweise mit Koliken, verstärkter Peristaltik, auch Diarrhöen und Anomalien der Darmsekretion, in Form Abganges von Schleim, von Darmsaft einhergehen, nämlich nervöser Durchfall, nervöser Darmschmerz, nervöse Schleimabsonderung (s. dieselben pag. 154).

Darmgeschwüre.

Der entzündliche Prozess kann — allerdings selten — zur Bildung katarrhalischer Geschwüre führen. Gewisse Infektionskrankheiten, die mit Darmerscheinungen einhergehen, sind andererseits durch die Ausbildung von Ulcera ausgezeichnet. Ich nenne den Typhus, die Darmtuberkulose, die Ruhr. Um die Ätiologie der Darmulcera noch kurz weiter anzuführen, erwähne ich die toxischen Geschwüre.

Sublimatvergiftungen können, wie ich kürzlich einen Fall sah, schwerste hämorrhagische Kolitis mit Geschwüren verursachen. Zu den toxischen Geschwüren wären dann noch die im Verlauf einer Urämie auftretenden zu zählen; hierzu kämen die embolischen Ulzerationen, dann das peptische Duodenalgeschwür, ulzerierendes Karzinom etc.

Die spezielle Diagnose der Ulcerationen des Darmes ist nur dann eine einigermassen sichere, wenn Blutabgang besteht, wobei man je nach der Farbe des entleerten Blutes auf einen hohen oder tiefen Sitz der Quelle schliessen kann (cfr. pag. 85). In der Regel wird es mit Schleim vermischt entleert. Allerdings ist blutiger Stuhl durchaus kein eindeutiger Befund; um nur einiges zu nennen, finden wir solchen bei Hämorrhoiden, Embolien der Arteriae mesaraicae, bei hämorrhagischer Diathese (Purpura).

An Sicherheit gewinnt die Diagnose durch den Nachweis von Eiter und Gewebsfetzen. Durchfall, Schmerz sind hingegen Symptome zu allgemeiner Art, um gerade für ein Geschwür zu sprechen. Durchfall kann übrigens fehlen, wenn der Dünndarm allein erkrankt, der Dickdarm aber intakt ist. Für die Lokalisation kann übrigens eine durch Infiltration des Gewebes, durch abgekapselte fibrinöse Peritonitis zirkumskripte Resistenz oder Anschwellung, die dann auch auf Palpation schmerzhaft ist, verwendet werden. Über die Differentialdiagnose vom Ulcus pepticum duodeni und Ulcus ventriculi siehe pag. 123.

Darmkarzinom.

Die Erkennung des Darmkarzinoms kann oft sehr leicht (Mastdarmkrebs), zuweilen nicht möglich sein, bis plötzlich die traurigen Erscheinungen einer vollkommenen Stenose auftreten, wobei es trotzdem nicht gelingt, vor der Operation oder vor der Sektion den Tumor zu fühlen und

zu lokalisieren. Die Initialerscheinungen sind auf alle Fälle meist sehr wenig prägnant. Die Kranken klagen über unregelmässigen Stuhl, der bei gleichzeitigem Darmkatarrh, wie er sich in der Umgebung des Karzinomes ausbildet, Schleim nachweisen lässt, so dass eine Zeitlang nur eben chronische Enteritis zu diagnostizieren ist. Die den Magenkrebs begleitende Mazies, schnelle Abmagerung, fehlt in der Regel längere Zeit bei allen tief sitzenden Karzinomen, also speziell beim Mastdarmkarzinom. Die Schmerzen sind unbestimmter Art, oft werden sie nur als dumpfer Druck, als eine Art Wehgefühl angegeben; Tenesmen freilich oder stete dumpfe Schmerzen im Kreuz lenken die Aufmerksamkeit auf einen Reizungsvorgang im Mastdarm. Man versäume in solchen Fällen nicht, mit dem Finger den Mastdarm abzutasten, den Spiegel einzuführen!

Auf sicherere Bahnen wird die Diagnose gelenkt, wenn blutige Stühle abgehen, zumal wenn Geschwulstpartikeln und Eiter in den Dejektionen erscheinen. Ich habe bei einem Karzinom der Flex. sigmoidea die Ausstossung eines nussgrossen Tumors gesehen; natürlich sind die gewöhnlichen, ungefährlicheren Hämorrhoidalblutungen auszuschliessen. Entwickeln sich nun allmählich Stenoseerscheinungen, wobei mit ihrer Intensität auch die subjektiven Unbehagen durch sich stärker entwickelnden Meteorismus zunehmen, so wird die Annahme eines Darmkarzinoms gerechtfertigt sein. Einmal sah ich einen Fall, bei dem bandförmige Schleimmassen eliminiert wurden; krampfhafte Kontraktion des Darmrohres haben den Schleim hierzu geformt, so dass eine Verwechslung mit Enteritis membranacea möglich sein könnte, eine Komplikation, worauf auch Boas aufmerksam gemacht hat. Bei alledem ist es immer sehr fraglich, ob der Tumor zu fühlen ist, es wird dies von seiner Lage, von der anatomischen Form abhängen, die ihn als Tumor, als Infiltration der Darmwand, oder ringförmig im Darm-

lumen auftreten lässt. Die Statistik hat ergeben, dass die Dickdarmkrebse die häufigsten sind; unter ihnen kommt als Prädilektionsort die Flexura sigmoidea, das Cökum, dann die Umbiegstellen des Kolons in Betracht, also die Flexura hepatica und die Flexura lienalis. Besonders beweglich sind die Tumoren der Flexura sigmoidea, die ein langes Gekröse hat, jedoch nur so lange, als keine Verwachsungen mit benachbarten Organen (Blase, Uterus, Mastdarm etc.) eingetreten ist.

Dünndarmkrebse kommen selten zur Beobachtung, am häufigsten sind solche im Duodenum. Liegen sie im Bereich der Papilla Vateri, so können sie zu Ikterus mit seinen an Stuhl und Urin nachweisbaren Folgen führen. Sitzt der Tumor unterhalb der Papille, so kann es zu Übertritt von Galle und Pankreassekret, Darmsaft in den Magen kommen, befindet er sich am Pylorus, so sind Stenosenerscheinungen des Magens die Folge.

Am leichtesten ist das Karzinom des Mastdarmes zu diagnostizieren, das meist unmittelbar oberhalb des Anus sitzt und oft direkt sichtbar ist. Tenesmen (Störungen der Defäkation) sollen stets zur Exploration des Rektums auffordern. Ziemlich charakteristisch sind die häufig schmerzhaften Abgänge blutigen Schleimes, die Boas treffend als „Spritzer" bezeichnet. Bei der Exploration fühlt man die höckerigen, zerfallenen Massen, der touchierende Finger ist mit schleimig-eitrigen, jauchigen Partikeln überzogen.

Verwechslungen eines Karzinoms des Darmes sind denkbar mit dem tuberkulösen Ileocökaltumor, der meist solitär auftritt, aber natürlich durch den Nachweis der Tuberkulose an anderen Organen (Lunge), wenn dieser gelingt, in seiner Art erkannt wird. Gegen Karzinom wird das oft jugendliche Alter des Patienten sprechen.

Tumoren der verschiedensten Provenienz werden unter

Umständen die exakte Diagnose erschweren, ich nenne hier Leber-, Gallenblasen-, Nieren-, Netz-, Magen-, Milz- und Ovarialtumoren, die je nach ihrem Sitz einen vom Darm ausgehenden Tumor vortäuschen könnten. Es ist zur Entscheidung wichtig, den Zusammenhang der fraglichen Geschwulst mit einem der genannten Organe nachzuweisen, zu palpieren, wie der Tumor in die Leber, die Milz übergeht, wie er sich mit ihnen respiratorisch verschiebt. Aufblähung des Darmes wird die Beziehungen desselben zur Geschwulst nachweisen. Der aufgeblähte Darm geht über Nierentumoren hinweg. Bei Verdacht auf Ovarialtumoren ist eine innerliche Untersuchung notwendig, um festzustellen, ob die Geschwulst mit dem Genitaltraktus in Zusammenhang steht. Bewegliche Nieren erkennt man an ihrer Form, ihrer glatten Oberfläche, der Möglichkeit ihrer Reposition. Darmstörungen (Blutungen, Enteritis, Stenosen) fehlen immer dann, wenn die Geschwulst den Darm nicht komprimiert, also isoliert für sich besteht. Tumoren der Milz sind auch ein Symptom der Leukämie, der Pseudoleukämie, kurz Anamnese, genaue allgemeine Untersuchung werden meistens die Diagnose, ob der Tumor vom Darm ausgeht oder nicht, stellen lassen. Nur wenn ausgedehnte Verwachsungen bestehen, wenn an anderen Orten sich Krebsmetastasen etablieren (retroperitoneale, mesenteriale Lymphdrüsen, sekundärer Krebs des Netzes, der Leber), wenn stärkere, die Untersuchung erschwerende peritoneale entzündliche Ergüsse sich eingestellt haben, werden natürlich die ganzen Verhältnisse komplizierter. Speziell kann bei vorhandener Peritonitis die Entscheidung, ob es sich um krebsige oder tuberkulöse Prozesse handelt, sehr schwer werden. Fieber kommt auch — als Resorptionsfieber — bei Karzinom vor; die genaue Untersuchung des ganzen Körpers (Miliartuberkulose), die Berücksichtigung der Anamnese, des Verlaufes ist wichtig.

Nervöse Darmkrankheiten.

Die nervösen Darmkrankheiten teilen wir wieder ein in

sensibele,
motorische,
sekretorische.

Sie entstehen auf dem Boden neuropathischer konstitutioneller Anlage, können als sogenannte Neurosen isoliert vorkommen oder vereint mit anderen Neurosen oder allgemeinen Schwächezuständen (Hysterie, Neurasthenie, Chlorose), dann werden sie durch Erkrankungen anderer Organe ausgelöst, seien es nun solche des peripheren oder zentralen Nervensystemes, des Magens oder der Geschlechtsorgane etc. Auf alle Fälle verlangt ihre Diagnose als Haupterfordernis Ausschluss einer anatomischen Veränderung des Darmes selbst (Enteritis, Tumoren etc.).

Zu den sensibelen idiopathischen nervösen Anomalien gehört die **Hyperästhesie** des Darmes, die sich dadurch kenntlich macht, dass der normale Verdauungsvorgang dem Individuum peinlich ist. Die Reizschwelle des sensibelen Nervenapparates ist mithin herabgesetzt. Es scheint, dass Erkrankungen der weiblichen Genitalorgane ihr Auftreten fördert.

Bekannt ist eine bei Hysterischen öfters nachweisbare **Hypästhesie** des Mastdarmes. Die Defäkation kommt denselben nicht oder nur mangelhaft zum Bewusstsein. Dieselbe Erscheinung kommt im Verlauf der die sensibelen Bahnen im Rückenmark affizierenden Erkrankungen vor, hier aber bedingt durch degenerative Prozesse (Tabes, Sklerose, Myelitis).

Die **Enteralgia nervosa** ist der Ausdruck einer Neuralgie der Darmnerven (Splanchnikus) oder nach Buch der sympathischen Ganglien, des Plexus aorticus und hypogastricus superior, die dann druckempfindlich (wie auch bei

der nervösen Dyspepsie) gefunden werden. Die Schmerzen steigen vom Wehgefühl bis zu den schlimmsten Exazerbationen und strahlen nach Rücken und Kreuz, ja bis hinauf zum Kopf aus. Druck pflegt sie manchmal zu lindern. Ihr periodisches Auftreten, Exazerbationen und Remissionen, dann ihre oft klare Genese kennzeichnen ihren neuralgischen Charakter. In manchen Fällen tritt gleichzeitig Darmkrampf auf, so dass es zur nervösen Kolik kommt. Es kontrahieren sich auch die Bauchmuskeln, der Leib ist kahnförmig eingezogen. Das ist ein fast regelmässiger Befund bei der **Bleikolik.** Sie darf nicht übersehen werden. Als charakteristisches Symptom finden wir bei derselben den Bleisaum auf dem Zahnfleisch, harten, verlangsamten Puls, Blutdrucksteigerung (Pal), später Tremor, Albuminurie usw. — Reflektorisch finden wir derartige Enteralgien bei zentralen Neurosen, dann häufig als Krise bei der Tabes. Die idiopathische Enteralgia nervosa scheint mir übrigens selten zu sein. Sie kann verwechselt werden mit Schmerzattacken bei Cholelithiasis, Perityphlitis, Dünndarmkatarrh. — Embolien der Mesenterialarterie beginnen ebenfalls mit heftigsten Schmerzen, dem aber die blutigen Stühle, der sichtbare Kräfteverfall, peritonitische Symptome, Ileus meist den richtigen diagnostischen Weg weisen. Bei der reinen idiopathischen Form wird es nicht schwer sein, Zeichen konstitutioneller Asthenie, hysterische Stigmata aufzufinden.

Von den motorischen Neurosen nenne ich als die hauptsächlichste irritative Form den **nervösen Durchfall.**

Auch für sein Zustandekommen gilt das gleiche wie für alle Neurosen. Interessant ist, dass gerade seelische Affekte (Furcht, Schrecken) ihn hervorrufen, dann ganz besonders die Tabes dorsalis, auch der Morbus Basedowii Plötzlich treten, mitten im Wohlbefinden, infolge einer serösen Transsudation seitens der Darmwand zahlreiche, dünnflüs-

sige, wässerige Stühle auf, die also nicht auf einen Diätfehler zurückgeführt werden können. Freilich ist zu beachten, dass bei manchen Individuen eine Idiosynkrasie des Darmes gegen gewisse Speisen besteht, nach deren Genuss sofort derartige Durchfälle auftreten. Sie zeigen (allerdings nicht in allen Fällen) aber nicht das Charakteristikum des Darmkatarrhs: den Darmschleim. Ebenso plötzlich wie sie gekommen, pflegen sie wieder zu verschwinden, allerdings um dann häufig einer Obstipation Platz zu machen. Auf ein Stadium der Irritation reagiert das leicht erschöpfbare Nervensystem mit Depression. Oft klärt erst das Fehlschlagen jeder gebräuchlichen Medikation gegen Durchfälle (Opium, Tannigen etc.) den Charakter der Diarrhöen auf.

Der **Enterospasmus** ist eine Kombination der Enteralgie mit der Kontraktion der Längs- und Ringmuskulatur des Darmes. Er tritt auf als primäre nervöse Erscheinung, oder als Reflex. Reize im Mastdarm (Ulcera, Karzinom, Proktitis) rufen ebenfalls Spasmus des Sphincter ani hervor. Jeder Analkrampf erheischt unbedingt genaue Untersuchung des Mastdarmes.

Die **nervösen Tormina intestinorum** spielen sich meist im Dünndarm ab, weshalb es nicht zu Dejektionen kommt. Die nervöse peristaltische Unruhe ist natürlich erst dann zu diagnostizieren, wenn jeder Gedanke einer Stenose im Darmkanal von der Hand zu weisen ist, keine Enteritis vorliegt, speziell keine Störung irgendwelcher Art im Dünndarm. Kollern im Leib findet sich z. B. bei der von Schmidt abgegrenzten intestinalen Gärungsdyspepsie, die er als eine sekretorische Störung auffasst.

Habituelle Obstipation.

Obstipation kann, wie wir es beim chronischen Darmkatarrh sahen, entstehen, wenn eine intensive Entzündung degenerative Veränderungen der Muskularis bedingt; oder

aber sie geht aus vom Nervensystem, sei es, dass die normalen Reize schwächer empfunden, oder die motorischen Impulse schwächer abgegeben werden. Übergrosse Arbeitsleistung führt ebenfalls zur Atonie, zur muskulären Insuffizienz, d. h. wenn die zu leistende Arbeit gegenüber den verfügbaren Kräften zu gross ist. Deshalb erlahmt der Darm, der dauernd eine seine Kräfte übersteigende Arbeit zu leisten hat. Unzweckmässige, zu voluminöse Nahrung (Vegetabilien), starke Wasserverarmung des Kotes (Diabetes), sind hierher zu zählen. Natürlich tritt dann träger Stuhl ein, wenn das Darmlumen stenosiert (Koprostase, Tumoren, Narben, Strangulationen, Volvulus, innere Inkarzerationen) oder wenn durch Enterospasmus der Weg verlegt wird, wie es ja bei der Bleikolik, bei der Meningitis geschieht.

Die habituelle chronische Obstipation erwächst auf dem Boden aller Neurosen, der konstitutionellen Asthenie. Sie wird gefördert durch verkehrte Ernährung, durch mangelhafte Erziehung des Darmes zur pünktlichen Arbeit, durch Schwächezustände des Organismus, wie es eine lange Krankheit, Anämie etc. mit sich bringt. Sie ist auch ein Symptom zentraler Neurosen, der Hysterie, Neurasthenie, von Psychosen (Melancholie). Dazu kommt, dass in manchen Fällen von habitueller Obstipation eine bessere Ausnutzung der Nahrungsmittel kommt (Schmidt), dass infolgedessen natürliche Reize für die Darmbewegung fortfallen. Hier übt auch die von Strassburger gefundene interessante Tatsache ihre Wirkung aus, dass die Bakterienmenge des Kotes bei chronischer Obstipation herabgesetzt ist.

Die Diagnose der habituellen Obstipation ist natürlich eine leichte. Je nach der Form der Fäzes wird man zuweilen in der Lage sein, eine spastische Form von einer atonischen zu scheiden (cfr. pag. 84). Die Palpation des Abdomens lässt oft eingedickte Kotballen, kenntlich an

ihrer tonartigen Konsistenz, ihrer Eindrückbarkeit, durch die Bauchdecken deutlich durchfühlen. Nach meiner Erfahrung ist dies ganz besonders im Bereich der Flexura sigmoidea der Fall, wo man die Scybala als aneinander gereihte Höcker findet. Der Erfolg einer gründlichen Darmentleerung wird im Zweifelfalle Klarheit schaffen.

Die chronische Obstipation verursacht häufig Magenstörungen, man verabsäume deshalb nicht, den Magen hinsichtlich seiner Sekretion und Motilität genau zu prüfen; häufig geht sie einher als Symptom der Enteroptose (siehe pag. 156). Im Anschluss an eine habituelle Obstipation können umschriebene Entzündungen des Dickdarmes auftreten (Cökum, Flexura sigmoidea). Dieselben können dann auf das Peritoneum weitergreifen und zur Bildung von abgekapselter (seröser wie eitriger) Peritonitis führen (Bittorf). Wir wissen, dass der entzündete Darm für Bakterien durchlässig ist.

Colica mucosa.

Zu den sekretorischen Darmneurosen ist die Colica mucosa zu zählen (Myxoneurosis intestinalis, Ewald).

Es ist nicht selten, dass chronische (meist spastische) Obstipation mit der Entleerung von grösseren Schleimmassen einhergeht, die durch die Kontraktion der Tänien die Form von weiss-grauen, oft mehr bräunlichen Membranen, Bändern, Röhren verschiedenster Grösse erhalten. Der Schleim ist der Ausdruck einer die Obstipation begleitenden Kolitis; in diesen Fällen sprechen wir von Enteritis membranacea. Derartige bandförmige Schleimabgänge habe ich auch beim Dickdarmkarzinom gesehen. Diese ohne weitere Besonderheit verlaufenden Fälle möchte ich trennen von der Schleimkolik nervösen Vorganges, der **Colica mucosa.** Das Charakteristische

derselben besteht darin, dass bei hysterischen, nachweislich neuropathischen Individuen, die meist auch an habitueller Obstipation leiden, anfallsweise unter Schmerzen Konvolute reinen oder mit spärlichem Stuhl vermischten Schleimes (in Form von Bändern, Röhren, Fetzen) entleert werden. Diese akuten Exazerbationen, die nach meinen Beobachtungen bei Frauen in die Zeit der Menses häufig fallen, sich an Gemütsaffektionen anschliessen können, sind unbedingt auf nervöse Momente zurückzuführen. Wie verschiedene andere Autoren, konnte ich bei einem typischen Fall nervöser Colica mucosa grosse Mengen Darmsand (harte, graue Konkremente) beobachten, die auch in den anfallsfreien Zeiten sich im Stuhl fanden. Interessant war der Fall deshalb, weil die Exazerbation mit (hysterischem) Fieber einherging.

Die mikroskopische Untersuchung der ausgestossenen Membrane ergibt eine streifige Grundsubstanz, in welcher Epithelien eingebettet sind. Auch Rundzellen sind gefunden worden. Chemisch lässt sich in allen Fällen als vorwiegender Bestandteil der Membrane Mucin (Fällung in überschüssiger Essigsäure, Nachweis reduzierender Substanz im Mucin) nachweisen.

Um den nervösen Typus der Affektion zu diagnostizieren, muss man verlangen, dass in den anfallsfreien Zeiten die Stühle normale Beschaffenheit zeigen, frei von Schleim sind, dass es sich um neuropathisch veranlagte Personen handelt, wobei stets die Hysterie die Hauptrolle spielt — hier muss man also anderweitige hysterische Stigmata finden. Differentialdiagnostisch kommt Karzinom des unteren Darmes in Betracht, in dessen Verlauf ja neben den schmerzhaften Stuhlentleerungen bandförmiger Schleimabgang sich einstellen kann (pag. 147); man exploriert also das Rektum per digitum. Verwechslung mit Bandwurmgliedern kann nur bei oberflächlicher Betrachtung eintreten. Oft freilich wird sich zu den nervösen Entstehungs-

momenten auf Grund etwa der habituellen Verstopfung gleichzeitig ein chronischer Katarrh entwickeln, so dass eine strenge Scheidung zwischen der Neurose und der membranösen Enteritis kaum gelingen wird.

Als eine sekretorische Anomalie ist die — selten beobachtete — Erscheinung des Abganges von Darmsaft noch zu erwähnen (Entororrhoea nervosa).

Splanchnoptose.

Lageveränderungen, d. h. Ptosis der Abdominalorgane (Splanchnoptosis totalis), wobei die Genitalorgane nicht in Betracht kommen, ist eine nicht zu seltene Erscheinung. Freilich besteht gewöhnlich nicht eine totale Eingeweidesenkung, sondern nur eine partielle, also nur Gastroptose, Nephroptose, Enteroptose, Hepatoptose, Lienoptose, wobei wieder Kombinationen gleichzeitigen Auftretens die Regel sind (Gastroptose + Nephroptose). Auf die Pathogenese dieser Zustände, die auch unter dem Namen der Glénard schen Krankheit zusammengefasst werden, soll nicht im speziellen eingegangen werden. Nur vergegenwärtige man sich, um nicht die Untersuchung darauf zu unterlassen, dass auch bei straffen Bauchdecken Ptosis des Magens, Darmes, der Niere bestehen kann. Dann haben wir es mit einer kongenitalen Schwächeanlage zu tun, wobei die Untersuchung auch andere körperliche Zeichen konstitutioneller Asthenie (Langer schmaler Thorax, graziler Knochenbau, Costa decima fluctuans, Atonia ventriculi, Chlorose, Neurasthenie etc.) entdecken wird. Erworben wird andererseits die Splanchnoptose durch alle Momente, welche die normale Lage der Eingeweide schädigen, sei es nun, dass die obere Thoraxapertur durch Schnüren, Korsettragen eingeengt wird, so dass das Kolon, der Magen nach unten gedrängt werden, sei es, dass durch Dehnung der Bauchdecken, wie es nach Ent-

bindungen der Fall ist, wie es durch grosse Tumoren, starken Azites oder starkes Fettpolster geschehen kann, der natürliche Widerstand und Halt, den die Eingeweide an ihnen finden, durch Sinken des abdominalen Druckes nachlässt. Als ungünstiges Moment kommt zu starke Anfüllung des Magens sowohl wie des Darmes (chronische Obstipation) hinzu.

Die Diagnose ist meist eine leichte. Die Niere fühlt man als bohnenförmigen, glatten, harten, verschieblichen Körper bei Rückenlage meist rechts unter dem Rippenbogen, doch kann ihre Lage im Abdomen die verschiedenste sein. Bei Druck fährt sie elastisch zurück. Ich gebe den Rat, direkt vor der Untersuchung die Kranken mehrfach sich erheben zu lassen, denn bei längerer Horizontallage kann sie gerade bei der Untersuchung an normaler Stelle sich befinden. Fühlt man nichts, so untersuche man in Knieellenbogenlage, wobei die bewegliche Niere natürlich nach unten resp. vorn sinkt. Auf alle Fälle untersuche man stets bimanuell. Bei rechtsseitiger Wanderniere kommt die linke flache Hand in die Lumbalgegend und drückt die ganze Partie nach vorn, während die rechte Hand vorsichtig, tastend, von vorne ihr entgegen in die Tiefe geht.

Verwechslungen können vorkommen mit intumesziertem Schnürlappen der Leber, mit Hydrops der Gallenblase, mit Karzinomen des Pylorus, des Kolon, mit Wandermilz.

Die Gastroptose ist durch Aufblähung leicht zu eruieren; natürlich ist keine Gastroptose zu diagnostizieren, wo lediglich Ektasie oder Megalogastrie besteht.

Ektasie und Ptose können sich kombinieren, da sie beide der Atonie entspringen. Dann lässt sich oft sehr gut der vertikal dilatierte und ptotische Magen vom horizontal dilatierten und ptotischen trennen. Bei diesem reicht der Pylorusanteil des Magens 7—10 cm weit

über die Mittellinie des Abdomens nach rechts hinaus. Gewöhnlich wird wohl die Ektasie als Insuffizienzfolge aus der Ptose hervorgehen (cfr. pag. 117).

Sind die Bauchdecken dünn, so lässt die Inspektion Gastroptose oft vermuten, wenn das Epigastrium unter dem Schwertfortsatz eingesunken und die Nabelgegend kugelig aufgetrieben ist. Doch genügt die Inspektion nicht. Wie ich mich oft überzeugt habe, bietet die Aufblähung oft ganz andere Verhältnisse dar, die Vorwölbung ist durch das meteoristisch aufgetriebene Kolon zustande gekommen.

Der gastroptotische Magen ist stets atonisch, aber natürlich nicht an und für sich insuffizient. Plätschergeräusche sind nach Flüssigkeitszufuhr leicht nachzuweisen.

Lageveränderungen des Darmes nachzuweisen, wird man selten in die Lage kommen. Es geschieht dies durch Luftaufblähung, resp. Durchleuchtung mit Röntgenstrahlen (nach Einführung von Wismut per os bezw. per rectum). Wir sind im einzelnen Fall kaum orientiert, wie normaliter das Kolon verläuft, derartige individuelle Variationen in Lage und Verlauf des Kolon (cfr. pag. 13) kommen vor.

II.

Stoffwechselkrankheiten

(Diabetes mellitus, Adipositas, Gicht).

Diabetes mellitus.

Der positive Beweis des Bestehens einer Zuckerharnruhr wird durch den Nachweis von Dextrose im Harn erbracht. Um rechtzeitig die Untersuchung des Harnes, die eigentlich stets stattfinden sollte, vorzunehmen, ist die Kenntnis der hauptsächlichsten Symptome des Diabetes natürlich unerlässlich.

Zunächst sei auf den qualitativen und quantitativen Nachweis des Traubenzuckers genauer eingegangen, und zwar führe ich hier nur die Methoden an, deren ich mich selbst bediene. Im übrigen sei auf die speziellen Werke über die Harndiagnostik hingewiesen.

Die Dextrose $C_6H_{12}O_6$ gehört zu den Hexosen; diese sind dadurch charakterisiert, dass sie in alkalischer Lösung Metalloxyde reduzieren, mit Bierhefe vergären ($C_6H_{12}O_6 = 2\ C_2H_5OH + 2\ CO_2$), optisch aktiv sind, d. h. das polarisierte Licht in einem bestimmten Winkel nach rechts oder links ablenken und beim Erwärmen mit Phenylhydrazin Osazone (also z. B. Phenylglucoazon) geben, die durch einen bestimmten Schmelzpunkt kenntlich sind.

Zum Zuckernachweis im Harn wendet man in der Praxis zuerst die schnell auszuführenden Reduktionsproben an, von

denen ich die Trommersche Probe und die Probe nach Nylander nenne.

Trommers Probe beruht darauf, dass Dextrose Kupferoxydhydrat beim Erhitzen in gelbes Kupferoxydulhydrat ($Ca_2(OH)_2$) oder rotes Kupferoxydul (Cu_2O) reduziert.

Man versetzt ca. 10 ccm Harn mit Natron- oder Kalilauge, und zwar fügt man $^1/_3$ seines Volumens hinzu. Dann setzt man tropfenweise Kupfersulfatlösung (1 : 10) bei, indem man nach jedem Tropfen schüttelt, bis der blaue Niederschlag von Kupferoxydhydrat sich nicht mehr löst. Hierauf erwärmt man die obere Schicht, wobei bei Gegenwart von Zucker vor dem Kochen eine gelbe oder kupferrote Verfärbung eintritt, die sich beim Erkalten der ganzen Flüssigkeit in Form eines Niederschlages mitteilt.

Gibt man zuviel Kupfersalz hinzu, so stört die schwarzbraune Farbe des Hydrates die Probe. Mit derselben Probe kann man ca. 0,25 % Zucker nachweisen.

Für Anwesenheit von Zucker spricht im speziellen Fall schon, wenn das Kupferhydroxyd lange gelöst bleibt, und das Gemisch eine tiefblaue Farbe zeigt.

Freilich ist die Probe nicht für Traubenzucker allein beweisend; erstens reduzieren normale Harnbestandteile (Harnsäure, Kreatinin; hierbei ist aber die Farbe nicht rot, sondern schmutzig-gelb), dann erfolgt ein positiver Ausfall bei Übergang gewisser Arzneimittel in den Harn (Rheum, Salol, Antipyrin), ausserdem aber reduziert auch **Fruktose** (Lävulose), die zu den Hexosen gehört, dann auch (bei Wöchnerinnen) der **Milchzucker,** ein Disaccharid (Milchzucker $C_{12}H_{22}O_{11} + H_2O$ = Glukose + Galaktose), **Pentosen** (reduzieren langsamer als Glykose), ferner die **Glykuronsäure,** Substanzen, die hin und wieder im Harn vorkommen und einen Diabetes mellitus vortäuschen könnten. Aus diesem Grunde müssen

sie auch dem Praktiker mit ihren wichtigsten Eigenschaften bekannt sein.

Die **Nylandersche** Wismutprobe vermeidet die Fehler, die durch die Gegenwart von Harnsäure und Kreatinin bedingt sein könnten. Bei starkem Eiweissgehalt muss der Harn erst enteiweisst werden (durch Aufkochen mit Zusatz verdünnter Essigsäurelösung), da durch die Entstehung von Schwefelwismut eine Täuschung erfolgen könnte.

Man versetzt 10 ccm Harn mit $^1/_{10}$ seines Volumens der Wismutlösung und kocht 1—2 Minuten. Bei Gegenwart von Zucker tritt Schwarzfärbung des Niederschlages (metallisches Wismut), dann der ganzen Flüssigkeit ein. Lässt man sie stehen, so setzt sich der tiefschwarze Niederschlag zu Boden.

Die Probe zeigt (bei längerem Stehen) noch 0,05 % Zucker an.

Nylanders Reagens besteht aus:

Seignettesalz	4,0,
Bismut. subn.	2,0,
8 %-Natronlauge	100,0,

ad vitrum nigrum!

Rubners Probe.

Man versetzt den Harn mit einem Überschuss an gepulvertem Bleiazetat (auf 10 ccm Harn 3 g Bleiazetat), filtriert vom Niederschlag ab und fügt zum Filtrat soviel Ammoniak, dass eben ein bleibender Niederschlag entsteht; hierauf erhitzt man zum Sieden. Bei Gegenwart von **Traubenzucker** wird der Niederschlag **rosarot** (während Milchzucker einen gelbroten bis braungelben Ton gibt).

Zur weiteren Feststellung des reduzierenden Körpers dient die **Gärungsprobe.**

Nicht gärungsfähig sind: Gepaarte Glykuronsäure, der Milchzucker, Pentosen und β-Oxybuttersäure.

Fruktose gärt nur **langsam** und gibt die **Seliwanoffsche** Reaktion (s. u.).

Wenn ein **rechtsdrehender Harn reduzierte, gärte** und **nach** der Gärung **nicht** mehr reduziert, so handelt es sich um **Traubenzucker.**

Die Gärungsprobe stellt man mit Hilfe der bekannten Gärungsröhrchen an; man füllt ein solches vollständig mit Harn und fügt ein Stückchen Presshefe hinzu. Bei Brutschranktemperatur von 37° C ist nach 24 Stunden der vorhandene Zucker vergoren. Zur Kontrolle stellt man ein 2. Röhrchen mit Traubenzuckerlösung auf, um die Wirksamkeit der Hefe zu prüfen und ein drittes mit Wasser, um zu sehen, ob nicht die Hefe selbst Zucker enthielt. In diesem Fall wäre eine positiv ausgefallene Harngärung natürlich nicht beweisend.

Die **Phenylhydrazinprobe** empfehle ich in der A. Neumannschen Modifikation (Berl. Kl. Woch. 1900. Nr. 53), die man am zweckmässigsten mit einem graduierten Kugelreagensglas anstellt.

5 ccm Harn (bis zur Marke 5 des Glases) versetzt man mit 2 ccm einer mit Natriumazetat gesättigten 50% Essigsäurelösung (bis Marke 7 des Glases), fügt 2—3 Tropfen reines unzersetztes Phenylhydrazin hinzu. Dieses Gemisch wird gekocht und auf 3 ccm (bis zur Marke 3 des Glases) eingedampft, mit Wasser rasch abgekühlt, nochmals aufgekocht und langsam abgekühlt. Bei Vorhandensein von Zucker findet man dann die charakteristischen, büschelförmigen, gelben Phenylglukosazonkristalle, die in heissem Alkohol leicht löslich sind.

Ähnlich ist das Verfahren von Kowarski (Berl. Kl. Wochenschrift. 1900. Nr. 48). In einem gewöhnlichen Reagensglas werden 5 Tropfen reinen Phenylhydrazins mit 10 Tropfen starker Essigsäure vermischt und umgeschüttelt. Darauf fügt man 1 ccm gesättigte Kochsalzlösung hinzu, wobei das Gemenge zu einem Brei erstarrt. Zu diesem giesst man 2—3 ccm Harn und erhitzt 2 Minuten lang. Bei langsamem Abkühlen scheidet sich ein Niederschlag von Phenylglukosazonkristallen ab. Derselbe bildet sich bei 0,2% Zucker in einigen Minuten, bei geringerem Zuckergehalt im Verlauf $^1/_4$—$^1/_2$ Stunde.

Auch Lävulose gibt Phenylglukosazon, desgl. Pentose, doch ist der Schmelzpunkt dieses Osazons bei 156—160° C, während das Glukosazon erst bei 204—205° C schmilzt. Allerdings ist als Nachweis des Schmelzpunktes für die Praxis zu subtil und umständlich. Lävulose gibt die Seliwanoffsche Reaktion (s. u.) und dreht links.

Ein weiterer Beweis für die Existenz der Dextrose ist die **Rechtsdrehung** im Polarisator, wozu der Harn ganz klar sein muss (Fällung mit Bleizuckerlösung, dann Filtrieren), und keine anderen optischen aktiven Substanzen enthalten darf. Es sei daran erinnert, dass der Fruchtzucker (Lävulose), dass Eiweiss, β-Oxybuttersäure, gepaarte Glykuronsäure nach **links** drehen, während Milchzucker nach **rechts** dreht und die Pentosen optisch **inaktiv** sind.

Eiweiss entfernt man durch Koagulation mittelst Aufkochens und Abfiltrieren. Die Beimengung der genannten anderen Substanzen muss durch ihr Verhalten gegenüber den verschiedenen Reaktionen gefunden werden.

Dreht ein rechtsdrehender enteiweisster Harn **nach dem Vergären** nach **links**, so denke man an **Glykuronsäure** und **β-Oxybuttersäure.** Bei Gegenwart der gepaarten **Glykuronsäure** müsste der vergorene

Harn noch reduzieren und die für dieselbe charakteristische Phloroglucinsalzsäureprobe geben. Dreht er **nach der Gärung** noch nach **rechts**, so ist **Milchzucker** vorhanden, was durch die Rubnersche Probe (Gelbbraunfarbe) oder eine andere Reduktionsprobe aufgefunden wird.

Es seien nochmals die charakteristischen Merkmale der eventuell im Harn vorkommenden, hier erwähnten Substanzen zusammengestellt.

I. **Lävulose:** Reduziert, dreht links, vergärt langsam mit Hefe, gibt Phenylglukosazon. Der Harn gibt aber ausserdem noch die **Seliwanoff**sche Reaktion. Man versetzt den Harn mit Salzsäure (konz. HCl und H_2O āā), fügt etwas Resorzin hinzu und erwärmt. Rotfärbung.

Lävulosurie wird oft gleichzeitig mit Glykosurie angetroffen. Es scheint, dass es sich in diesen Fällen speziell um eine Insuffizienzerscheinung der Leber handelt, aus der Lävulose Glykogen abzuspalten. Ich habe einen derartigen Fall gesehen (cfr. Zentralblatt für innere Medizin. 1905. Nr. 7), wo tatsächlich eine Leberzirrhose vorhanden war. Gewöhnlich verarbeitet ja der Diabetiker die Lävulose gut, und kommt es dabei doch zu einer Melitturie, so scheidet er Dextrose aus, da die Umwandlung der Lävulose in Glykogen für gewöhnlich ungestört vor sich geht. Besteht also Lävulosurie, muss also eine besondere Störung vorhanden sein, die man, wie erwähnt, in dieser funktionellen Leberinsuffizienz sucht. Hierzu glaubt man deshalb berechtigt zu sein, weil man bei Leberzirrhosen sehr leicht alimentäre Lävulosurie erzeugen kann.

II. **Milchzucker** ($C_{12}H_{22}O_{11}$), bei Wöchnerinnen vorkommend; Laktose reduziert, dreht rechts, gärt nicht. Die Rubnersche Probe erhält bei Milchzucker eine gelbbraune Farbe. Die Unterscheidung gegenüber dem mehr roten Ton, den der Traubenzucker gibt, kann unsicher sein

Malfatti hat eine neue Probe für Milchzucker angegeben, die speziell gegenüber der Dextrose eindeutig sein soll.

„Zu c. 5 ccm Harn fügt man die Hälfte starke Ammoniaklösung und 5 Tropfen Kalilauge. Hierauf bringt man das Reagenzglas in ein heisses, aber nicht siedendes Wasserbad. Allmählich (oft erst nach 20—30 Minuten) tritt Rotfärbung auf.“ Gegenüber Dextrose ist noch auf das Nichtgären des Milchzuckers hinzuweisen.

III. **Pentosen** ($C_5H_{10}O_5$). Über das Wesen der Pentosurie ist nichts Genaues bekannt. Reduzieren langsam, sind optisch inaktiv, gären nicht, geben ausserdem die Orcinsalzsäureprobe.

5 ccm Harn mischt man mit dem gleichen Volumen konz. HCl, fügt eine kleine Menge Orcin hinzu und erhitzt zum Sieden. Es entsteht eine grünliche Färbung.

Zur spektroskopischen Untersuchung kühlt man ab bis zur Lauwärme und schüttelt mit Amylalkohol durch. Dieser nimmt die grüne Farbe an und zeigt einen Absorptionsstreifen zwischen C und D. Es genügt für die Praxis die chemische Reaktion.

IV. **Glykuronsäure** ($C_6H_{10}O_7$). Sie tritt im Harn gepaart auf nach Einnahme aromatischer Körper, z. B. von Menthol, Terpentin, ausserdem vermehrt beim Diabetes, nach Paul Mayer als ein intermediäres Stoffwechselprodukt bei der Verbrennung des Zuckers.

Die **gepaarten Glykuronsäuren reduzieren, doch gären sie nicht und drehen ausserdem nach links.** Eine Verwechselung mit Lävulose ist durch die Nichtgärfähigkeit leicht zu vermeiden.

Ausserdem geben sie die Phloroglucinsalzsäureprobe. Man verfährt wie bei der Orcinsalzsäureprobe, nimmt nur statt des Orcins Phloroglucin. Die Flüssigkeit färbt sich kirschrot; es ist jedoch zu beachten, dass auch die Pentosen diese Reaktion geben. — Eine

Verwechselung der gepaarten Glykuronsäure mit Pentosen, mit denen sie das Vermögen der Reduktion, die Nichtgärfähigkeit haben, ist durch den Nachweis ihrer Linksdrehung des polarisierten Lichtes zu vermeiden, während die Pentose optisch inaktiv ist. Die gepaarten Glykuronsäuren geben zwar auch die Orcinsalzsäureprobe, doch nicht direkt, sondern erst nach erfolgter Spaltung, d. h. nach dem Kochen mit einer Säure.

V. **β-Oxybuttersäure** ($C_4H_8O_3$) [s. u.] ist dann in Betracht zu ziehen, wenn ein **vergorener Harn** noch **Linksdrehung** zeigt. Die linksdrehende Lävulose vergärt bekanntlich. Es kann sich dann also nur noch um die (seltenen) gepaarten Glykuronsäuren handeln, oder um die β-Oxybuttersäure. Hier gibt nur der gleichzeitige Nachweis von Acetessigsäure, Aceton schon einen sicheren diagnostischen Wink, das klinische Bild des schweren Diabetes, der obstartige Acetongeruch der Exspiration des Patienten sowie des Harnes lässt sofort an die Säure denken. Sie kommt stets mit Acetessigsäure vor, so dass ein negativer Befund dieser (mittelst der Gerhardtschen Eisenchloridreaktion) gegen die Säure spricht. Sie wird von Bleiessig mit Zusatz von Ammoniak nicht gefällt, wie es bei der Glukose[1]), dann aber bei der Glykuronsäure der Fall ist. Besteht also die Linksdrehung nach der Gärung, nach Behandlung mit ammoniakalischem Bleiessig, so ist β-Oxybuttersäure anzunehmen.

Nachdem nun die Gegenwart von Traubenzucker festgestellt ist — wobei allerdings der schwierige diagnostische Weg, wie er eben gezeigt, nur in den seltensten Fällen

---

[1]) Bleiacetat allein fällt die löslichen Kohlehydrate nicht, deshalb kann man eine Bleizuckerlösung zur Klärung sehr wohl verwenden.

wohl zu gehen ist — handelt es sich darum, die **Menge** zu berechnen. Stets soll dieselbe in absoluten Zahlen für eine genau abgegrenzte, gemessene Harnmenge — sei es die Urinmenge von 24 Stunden oder von je 12 Stunden — angegeben werden.

Für die Praxis empfiehlt sich die **quantitative Zuckerbestimmung** mittelst eines guten Polarisationsapparates[1]), wobei die prozentuale Menge direkt abgelesen wird, oder die Bestimmung mittelst Gärung unter Gebrauch des Lohnsteinschen, oder eines ähnlichen Gärungssaccharometers[2]).

Es wurde schon erwähnt, dass der Urin beim Polarisieren ganz klar sein muss, was man durch Schütteln mit Bleizuckerlösung oder besser durch Filtrieren durch Tierkohle erreicht. Stets ist etwa vorhandenes Eiweiss, das links dreht, zu entfernen. Man erhält bis 0,1% genaue Werte, die für die Praxis vollständig genügen. Natürlich muss man sich klar sein, bevor die quantitative Polarisation stattfindet, ob der zu untersuchende Harn etwa andere optisch aktive Substanzen enthält, also etwa linksdrehende Lävulose, linksdrehende gepaarte Glykuronsäure, linksdrehende β-Oxybuttersäure oder rechtsdrehenden Milchzucker.

Bei dem Lohnsteinschen Gärungssaccharometer wird durch eine Quecksilbersäule die Zuckermenge angezeigt, welche unter dem Druck der sich bildenden, luftdicht abgeschlossenen CO_2 in einer Skala sich bewegt.

Ohne weitere Instrumente lässt sich die Robertsche Methode verwenden. Sie beruht auf der Beobachtung, dass der vergorene Urin spezifisch leichter ist als der zucker-

---

1) Von Schmidt und Haensch, Berlin. S. Optische Werkstätte.

2) Ferner Gärungsapparat nach Dr. Wagner (Gärungssaccharomanometer). — M. med. Woch. 1005, Nr. 48. —

haltige. Man bestimmt mittelst des Urometers das spezifische Gewicht des Harns, hierauf lässt man denselben Harn durch Zusatz von Presshefe im Brutschrank 24 Stunden lang gären, überzeugt sich durch Anstellung der Nylanderschen Probe, dass der Zucker vergoren ist, und bestimmt nun das spezifische Gewicht von neuem; doch muss sich erst die Hefe abgesetzt haben oder der hefehaltige Harn muss erst klar filtriert werden. Dann ist es von Wichtigkeit, dass die Temperatur des Harnes bei Bestimmung des spezifischen Gewichtes stets die gleiche ist. Die Differenz der beiden spezifischen Gewichte wird mit 0,23 multipliziert, das Produkt gibt den Zuckergehalt in Prozent an. Die Resultate werden als genaue angegeben.

Es mögen hier anschliessend noch einige chemische Urinreaktionen besprochen werden, die bei der Untersuchung häufig in Betracht kommen.

Prüfung auf Acetessigsänre ($CH_3—CO—CH_2—COOH$).

Sie bildet sich aus der β-Oxybuttersäure und gilt als Vorstufe des Acetons.

Man gebraucht die **Gerhardtsche Eisenchloridreaktion.**

Fügt man zum Harn tropfenweise Eisenchlorid hinzu, so färbt er sich bei Gegenwart von Acetessigsäure bordeaux bis violettrot. Zuerst entsteht häufig ein weisser Niederschlag von Phosphaten, der bei weiterem Zusatz verschwindet oder der besser abfiltriert wird.

Stellt man die Probe nach Kochen des Urins an, so muss sie schwächer ausfallen, da durch das Kochen die Acetessigsäure zerstört wird und Aceton und CO_2 sich bildet.

$$(CH_3COCH_2COOH = CH_3COCH_3 + CO_2).$$

Prüfung auf Aceton ($CH_3 — CO — CH_3$).

Am einfachsten ist die Probe nach **Legal.** Man versetzt den Harn mit 3 Tropfen einer konzentrierten, frisch bereiteten Lösung von Natriumprussid, macht ihn durch Zusatz von Natronlauge stark alkalisch. Er nimmt hierdurch eine feuerrote Farbe an, die meist schnell in hellgelb übergeht. Diese Farbenreaktion gibt auch Kreatinin, ein normaler Harnbestandteil, der beim Diabetes vermehrt gefunden wurde. Doch bleibt die dunkelrote Verfärbung der Flüssigkeit nach Zusatz der Essigsäure beim Kreatinin aus. Jetzt fügt man tropfenweise Eisessig hinzu. Sofort bildet sich eine purpur- bis dunkelrote Farbe.

2. Die Jodoformprobe.

Man setzt zum Harn einige Tropfen Jodjodkaliumlösung (Lugolsche Lösung), dann soviel Ammoniak, dass ein tiefschwarzer Niederschlag entsteht (Jodstickstoff). Beim Stehen scheidet sich allmählich Jodoform ab, kenntlich sowohl durch den charakteristischen Geruch, als durch den mikroskopischen Nachweis kleiner sechseckiger Sterne; allerdings muss man bei geringem Acetongehalt oft mehrere Stunden zuwarten, bis die Kristalle sich gebildet haben. — In solchen Fällen ist es geraten, die Probe am Harndestillat vorzunehmen.

Die quantitative Analyse, die ich unter Umständen für Aceton für wichtig halte, erfordert die Einrichtungen eines Laboratoriums und soll hier nicht näher auseinandergesetzt werden. Verfahren nach Huppert-Messinger.

Es wird diejenige Menge Jod titrimetrisch bestimmt, die erforderlich ist, das durch Destillation aus dem Harn abgeschiedene Aceton in Jodoform überzuführen (siehe Hoppe-Seylers Handbuch der chemischen Analyse, VII. Auflage. pag. 448).

Von Bedeutung ist beim Diabetes die Menge des im Harn erscheinenden **Ammoniaks,** der bekanntlich bei Säureanhäufung im Organismus vermehrt im Harn erscheint.

Die quantitative Bestimmung (Schlösing) ist einfach und hat nur das Unangenehme, 3 × 24 Stunden in Anspruch zu nehmen. Man gebraucht hierzu einen Exsikkator. Auf die Platte desselben stellt man in einer flachen Schale 25 ccm filtrierten Harnes. Darüber, ruhend auf einem Porzellandreieck, in einer kleinen Schale 10 ccm $^1/_{10}$ Normalschwefelsäure, dann setzt man zum Harn das gleiche Volumen Kalkmilch und bedeckt das Ganze luftdicht mit der Glasglocke des Exsikkators. Der abgeschlossene Rand der Glasglocke muss zu diesem Zweck mit etwas Fett bestrichen werden. Nach 3 × 24 Stunden titriert man den Inhalt des oberen Schälchens, welcher das infolge des Zusatzes der Kalkmilch freigewordene Ammoniak absorbiert hat, mit $^1/_{10}$ Normalnatronlauge zurück, unter Verwendung des Methylorange als Indikator, bis die Flüssigkeit gelb ist. Die Differenz entspricht der absorbierten Menge Ammoniak, und zwar setzt man für 1 ccm $^1/_{10}$ Normallauge 0,0017 NH_3.

Schliesslich sei noch eine neuere einfache Untersuchung zum qualitativen Nachweis von Glykose im Blut angegeben (Williamson), die darin besteht, dass das Blut beim Diabetes eine alkalische Methylenblaulösung in der Hitze entfärbt. In einem engen Reagensröhrchen werden 40 cmm Wasser und 20 cmm des zu

prüfenden Blutes, dann 1 ccm einer wässerigen 1 : 6000 Methylenblaulösung und schliesslich 40 cmm Liquor Kalii caustici gemischt und 4 Minuten der Siedehitze im Wasserbade ausgesetzt.

Die Diagnose des Diabetes gründet sich auf den Nachweis der Dextrose im Harn, doch ist nicht jede Glykosurie ein Symptom der Zuckerharnruhr; geringste Mengen Zucker enthält auch der normale Harn (0,01—0,05 %) unter seinen reduzierenden Substanzen (Harnsäure, Kreatinin). Die Assimilationsgrenze des Organismus für Zucker ist individuell begrenzt; wird sie überschritten, so kommt es zur **„alimentären"** Glykosurie. Tritt jedoch nach Genuss von geringen Mengen Zucker (ich setze 50 g als oberste Grenze) solcher im Harn auf, so liegt **Verdacht auf Diabetes** vor. Dieser ist **sicher,** wenn nach Genuss von **Amylum** Zucker auftritt, denn für den Gesunden ist die Assimilationsgrösse für Amylaceen unbeschränkt.

Einige **Symptome** der Zuckerharnruhr sind so prägnant, besonders bei gemeinsamem Auftreten, dass bei ihrem Bestehen unter allen Umständen der Harn auf Dextrose untersucht werden muss. Es ist dies die Polyurie, die Polydipsie bei gleichzeitiger Abmagerung. Die Unterscheidung gegen Diabetes insipidus wird durch den wiederholten Beweis des Fehlens von Zucker leicht und sicher erbracht.

Die vermehrte Diurese, um das Wichtigste für die Symptomatologie zu rekapitulieren, kann bis über 10 l in 24 Stunden betragen. Fehlt dieselbe beim Diabetes, so redet man von Diabetes decipiens. Ebstein weist darauf hin, dass speziell der bei Gicht vorkommende Diabetes unter dem Bilde des Diabetes decipiens verläuft.

Stets soll man, wie schon erwähnt, zur Untersuchung auf Zucker das Gesamtquantum von 24 Stunden benutzen. Es ist bekannt, dass der Zuckergehalt der einzelnen Tagesportionen sehr schwankt. Im allgemeinen gilt die Regel, dass der Urin der frühen Morgenstunde weniger Zucker hat als der Urin am Ende des Vormittags. Gegen Abend sinkt dann wieder die Quantität. Gleichzeitig muss man sich bei der Untersuchung orientieren, welche Diät der Kranke genossen hat, denn das Erscheinen des Harnzuckers ist abhängig im allgemeinen von der Nahrungsaufnahme, speziell aber von der Einführung eventueller Kohlehydrate.

Seit langem aber gibt gerade das Verhalten des Harnes gegenüber dem Genuss von Kohlehydraten ein Mass für die Beurteilung des Diabetes mellitus. Verschwindet der Zucker auf Reduktion bezw. Eliminierung der Kohlehydrate aus der Nahrung, so reden wir von einem leichten Fall, beharrt dagegen die Glykosurie, so liegt ein schwerer Fall vor.[1]) Freilich ist, was ich hier ausdrücklich betonen möchte, dies in dieser Art für die Prognose sicher nicht ohne weiteres richtig. Es kommt hinzu, wie sich der Organismus zur Säurebildung verhält; das Auftreten der Acetonkörper ist durchaus nicht an starke Glykosurie geknüpft. Dieselben sind oft nachweisbar bei einem geringen Zuckergehalt von unter 1 % und zwar bei einem diätetischen Regime, wo andere Patienten davon frei sind, wobei auch nicht irgendwie von einer gesteigerten Fetteinschmelzung die Rede sein konnte. Die Verbrennung des Zuckers und die mangelhafte Oxydation der Acetonkörper gehen, meiner Erfahrung nach, nicht Hand in Hand. In vielen Fällen werden allerdings durch einseitige Fleischdiät, durch den vollständigen Fortfall der Kohle-

---

[1]) Vergl. meine Abhandlung: „Über den Diabetes mellitus", Würzburger Abhandlungen. 1907. Heft 5.

hydrate, infolge des dadurch gesteigerten Fettzerfalles mehr Acetonkörper entstehen.

Der diabetische Harn hat erhöhtes spezifisches Gewicht; gewöhnlich übersteigt er aber nicht 1030.

Nicht zu selten findet man Albuminurie und die Zeichen chronischer Schrumpfniere. Gleichzeitige Arteriosklerose spielt meiner Ansicht nach dabei eine grössere Rolle als die Annahme einer durch die Zuckerausscheidung bedingten Albuminurie.[1]) Ich habe wenigstens bei der Albuminurie stets — wenn auch oft sehr spärliche — Zylinder (hyaline, granulierte) gefunden, und auch Fälle sicher beobachtet, was allerdings schon lange bekannt ist, bei denen die Glykosurie gänzlich verschwand, während die interstitielle Nephritis bestehen blieb.

Im Coma findet man die sog. Comazylinder, kurze helle oder granulierte Gebilde.

Den **Verdacht auf Diabetes** legen nahe Veränderungen der äusseren Haut, wovon ich die auffallende Trockenheit, den Pruritus (besonders bei Frauen an den Genitalien), die Neigung zur Furunkulose, hartnäckige Ekzeme nenne. Auch Psoriasis vulgaris wird häufig mit Diabetes beobachtet. Einige Formen von Diabetes, bei denen klinische Leberzirrhose nachzuweisen ist, gehen mit einer bräunlichen Verfärbung der Haut einher (Diabète broncé). Caries der Zähne, oft direktes Ausfallen derselben sind auch bekannte Symptome.

Verdächtig sind ferner neuralgische und neuritische Beschwerden. Eine hartnäckige Ischias ist häufig auf Diabetes zurückzuführen. Neuritis, besonders der unteren Extremitäten (Schmerzen, Schwäche beim Stehen, Gehen [paralytischer Gang]), mit Sensibilitätsstörungen, infolge-

---

[1]) Allerdings führt häufig langdauernde Glykosurie zu anatomischen Veränderungen der Nieren.

dessen auch mit Ataxie der unteren Extremitäten) kann bei Fortfall der Patellarreflexe eine Tabes vortäuschen (Pseudotabes diabetica). Gegen eine spinale Erkrankung spricht das Fehlen der reflektorischen Pupillenstarre, Fehlen der gastrischen Krisen, Entwickelung und Nachweis (Entartungsreaktion) von Muskelschwäche und Amyotrophie. Diese ist bei Tabes selten, tritt stets erst in den späten Stadien ein. Der Gang ist paralytisch im Gegensatz zum stampfenden, ataktischen (infolge Koordinationsstörungen) bei der Tabes. Bei der Neuritis fehlen meist auch die Blasenstörungen der Tabes.

Verdächtig sind ferner stets Wadenkrämpfe.

Verdacht auf Diabetes werden Anfälle von intermittierendem Hinken (Arteriosklerose!), dann die gefürchtete Neigung der Haut zur Gangrän erregen.

Das Auftreten der Acetonkörper kündet sich durch den obstartigen Geruch der Exspirationsluft, des Harnes an.

Kopfschmerzen, Unruhe, Schlafsucht müssen den Eintritt eines Coma diabeticum vor Augen halten. Das Coma selbst ist charakterisiert durch das grosse, oft beschleunigte tiefe Atmen (Kussmaul, D. Archiv für klinische Medizin. 1874) ohne Cyanose (ein Respirationshindernis lässt sich nicht nachweisen), bei vollkommener Bewusstlosigkeit; meist führt es zum Tode.

Eine Verwechslung mit Urämie wird durch das Fehlen von Erbrechen, das bei Urämie meist vorhanden ist, ferner durch das Fehlen der Konvulsionen (Zuckungen), durch Nachweis des Zuckers, der Acetonkörper beim Coma, meistens vermieden werden. Eiweiss und Zylinder findet man dagegen, wie schon erwähnt, ebenfalls im Coma diabeticum.

Schliesslich sei noch auf bemerkenswerte Diabetessymptome hingewiesen, die ebenfalls stets zu einer Untersuchung des

Harnes auffordern müssen. Es sind dies die Störungen des Sehorganes, von denen ich nenne Herabsetzung der Akkommodation, Augenmuskellähmungen (Doppeltsehen), dann die Linsentrübungen (Cataracta diabetica), die bei alten, aber auch bei jungen Patienten vorkommen und sich meist rasch auf beiden Augen etablieren. Endlich wäre noch die Retinitis diabetica zu nennen.

Gicht, Arthritis urica.

Die Diagnose der Gicht stösst auf keine Schwierigkeiten, wenn es sich um einen typischen Gichtanfall handelt, der in seiner Eigenart nicht gut verkannt werden wird. Oft plötzlich, zuweilen jedoch nach unbestimmten Vorboten körperlichen und seelischen Missbehagens, von Ermüdung, von Obstipation, Dyspepsie — Erscheinungen, die ihre Ursache in der gichtischen Konstitution haben — tritt der Paroxysmus ein, in dem fast immer das Metatarsophalangealgelenk einer grossen Zehe erfasst wird. Unter bohrenden Schmerzen schwillt es an, verfärbt sich entzündlich livid und ist auf Berührung äusserst empfindlich. Sonderbarerweise beginnt häufig die Attacke in der Nacht, nicht selten mit geringen Fiebergraden. Am nächsten Morgen tritt wohl Remission ein, doch beginnt in der darauffolgenden Nacht die Exazerbation von neuem. Nach ihrem Abklingen bleibt das befallene Gelenk noch geschwollen, empfindlich, entzündlich gerötet. Allmählich schilfert sich die Haut ab. Seltener wird ein anderes Gelenk befallen (Gonagra, Chiragra, auch Rachidagra). Schwieriger ist die Diagnose, wenn die typischen Anfälle fehlen, wenn es sich

um chronische Gicht handelt. Hier ist dann die Anamnese von Wichtigkeit, wobei auch die Frage nach der Heredität nicht zu vergessen ist. Bei chronischer Gicht wird man die durch Ablagerung von saurem harnsaurem Natron in die Gelenke, Sehnenscheiden, in die Schleimbeutel und das subkutane Gewebe entstandenen Tophi als charakteristische Veränderungen im Auge behalten. Als besonders häufig werden die Tophi am äusseren Ohr angegeben. Dass es sich um uratische Massen dabei handeln kann, lässt sich bei jungen weichen Tophi dadurch leicht nachweisen, dass die bei Einstich in dieselben ausgetretene weissliche Masse die **Murexidprobe** gibt.

Hierzu bringt man etwas von der Substanz auf ein Porzellanschälchen, fügt einige Tropfen reiner Salpetersäure hinzu und erhitzt vorsichtig. Es entsteht nach dem Abdampfen ein orangegelber Fleck, der bei Befeuchtung mit Ammoniak purpurfarben, bei darauffolgender mit Kalilauge blau wird (Murexid). Ein Überschuss an Ammoniak und Kalilauge ist zu vermeiden.

Bedeutung gehört in solchen Fällen den Symptomen der gichtischen Anlage (Ebstein), die ganz besonders die Muskulatur befallen. Ebstein, auf dessen Monographie hier hingewiesen werden soll, nennt als charakteristisch: Wadenkrämpfe (auch bei Diabetes), Hexenschuss, allgemeine Muskelschmerzen, Ermüdungsgefühl der Muskulatur. Die gichtische Konstitutionsanomalie zeigt sich dann vornehmlich in einer neuropathischen Anlage. Zeichen der Neurasthenie werden wohl stets gefunden. Dann wäre noch die Dyspepsie (HCl-Mangel dabei nicht selten), die habituelle Obstipation, die Verbindung mit Adipositas (und mit Diabetes) als ein vielleicht die Sachlage klärendes Moment zu erwähnen.

Häufig findet man an den Gelenkenden der Phalangen knöcherne Verdickungen, die sogen. Heberdenschen

Knoten, die auch sonst wohl zur Beobachtung kommen, auf alle Fälle keine Uratablagerungen sind.

Bekanntlich schädigt die Gicht ganz besonders die Niere; es kommt in ihr zu interstitieller Nephritis und zum Teil auch zu Uratablagerungen. Leider ist es durch die Untersuchung des Harnes nicht möglich, die spezifische Gichtniere zu diagnostizieren; erst in Verbindung mit den übrigen klinischen Symptomen wird dies möglich sein. Hierbei sei aber bemerkt, dass ja nicht bei jeder Gicht auch eine Nephritis sich einstellt. Trotz recht hochgradiger gichtischer Gelenkveränderungen kann die Niere völlig gesund sein (Ebstein).

Es fragt sich, ob in unklaren Fällen nicht aus dem Nachweis einer konstanten erhöhten Harnsäuremenge im Blut die Diagnose auf Gicht gestellt werden kann? Hier ist aber erstens zu bemerken, dass die vermehrte Harnsäuremenge im Blut an und für sich nichts für Gicht direkt pathognomisches hat, da dies auch bei Leukämie, chronischer Nephritis sicher vorkommt, und dass der quantitative Nachweis umständlich und schwierig ist (Methode von Salkowski. Die Harnsäure wird als harnsaures Silbermagnesia gefällt, durch Schwefelnatrium vom Silber befreit und dann nach Kjeldahl bestimmt). Als orientierende Probe könnte immerhin Garrods Fadenprobe dienen. Im normalen Blut versagt sie.

Man entnimmt dem Kranken ca. 30 ccm Blut (Schröpfkopf), lässt es gerinnen und säuert das Serum mit Essigsäure im Verhältnis von 1 : 10 an. Hierauf legt man eine leinene Faser in die Mischung und lässt sie in flachem Glase zugedeckt bei Zimmertemperatur 1—2 Tage stehen. Es setzen sich dann Kristalle an den Faden an, die Wetzsteinform haben und die Murexidprobe geben.

Mit welcher Sicherheit sich die Ausscheidung der endogenen, bezw. der exogenen Harnsäure im Urin

(bezw. der Purinkörper) für die Diagnose der Gicht verwerten lässt, ist noch nicht zu übersehen. Bekanntlich weiss man jetzt, dass bei purinfreier Kost (Milch, Eier, Brot, Mehl, Zucker, grüne Gemüse, Fette) ein individuell verschiedener Mittelwert für $\overline{U}$ beim Gesunden erhalten wird, etwa 0,4 g (0,3—0,6 Burian und Schur), dass dieser Wert nach Genuss von purinhaltigen Substanzen (Fleisch) steigt, so dass etwa 0,7 g Harnsäure abgeschieden wird. Beim Gichtiker ist sicher der Wert für endogene Harnsäure herabgesetzt, die Gesamtausscheidung der Harnsäure im Harn bei gemischter Kost ist unregelmässig, zeitweise herabgesetzt, im Anfall jedoch übernormal. —

Verwechslungen der akuten Gicht sind unter Beobachtung der Symptomenbilder nicht möglich; die durch die chronische Gicht verursachten Gelenkdifformitäten können freilich bei nur äusserer Betrachtung mit chronischen Gelenkerkrankungen, wie Rheumatismus chronicus, Arthritis deformans verwechselt werden. Bei letzterer handelt es sich bekanntlich um eine Zerstörung der Gelenkknorpel und um gleichzeitige Wucherungsprozesse; die Gelenkenden werden difform, beim Aneinanderreiben hört man Knirschen. Subluxationen treten ein. Diese Symptome sind, wenn ausgesprochen vorhanden, differentialdiagnostisch gegenüber der Gicht verwendbar. Sie befällt vorwiegend die kleinen Gelenke (Hände). Der ganze Prozess ist äusserst chronisch. — Der chronische Gelenkrheumatismus, bei dem es sich um seröse Ergüsse in das Gelenk handelt, schliesst sich an akuten Gelenkrheumatismus an; auch er zeigt akute Exazerbationen mit Schwellungen, Schmerzhaftigkeit der Gelenke und kann zur Ankylose führen.

Im übrigen mag erwähnt werden, dass Gicht nach Gelenkrheumatismus beobachtet wurde, dass er ein für Gicht

prädisponierendes Moment bildet. Die Entscheidung, welche Krankheit gegebenenfalls vorliegt, ist oft schwierig.

Schwer wird es sein, die Symptome der gichtischen Anlage von Neurasthenie zu trennen, wenn noch keine typischen Anfälle aufgetreten waren, keine Nephritis interstitialis besteht und die Anamnese die in solchen Fällen wichtige Frage der Heredität unbeantwortet lässt. In solchen Fällen wäre der Nachweis vermehrter Harnsäure im Blut, die Erforschung des Verhaltens des Organismus hinsichtlich einer purinfreien Diät etc. (s. o.) der einzige diagnostische Weg.

Fettsucht, Adipositas.

Die Erkennung der Adipositas ist durch die Adspektion schon eine so einfache, dass sich auch kaum ein Nichtmediziner täuschen wird. Verwechslungen könnten (bei flüchtiger Betrachtung) nur mit ödematösen Schwellungen der Haut vorkommen. Diese sind aber durch die teigige Beschaffenheit derselben, die auf Fingerdruck eine Delle behält, sofort als solche zu erkennen, zumal ein stärkeres Ödem mit sonstigen Stauungserscheinungen, mit Herzschwäche etc. einhergeht. Ausgezeichnet durch prallelastische Anschwellung der Haut, speziell im Gesicht, ist das Myxödem. Aber die begleitenden Störungen des Intellektes, die kachektischen Erscheinungen (Cachexia strumipriva) machen die Diagnose leicht. Das Gesicht hat dabei ein idiotisches Aussehen, die Haut ist meist trocken und Druck auf die angeschwollenen Teile hinterlässt keinen Eindruck. Ausgeschlossen erscheint mir,

dass Adipositas etwa mit Elephantiasis arabum (Hypertrophie der Kutis, Subkutis, der Knochen, meist den Unterschenkel betreffend) verwechselt werden könnte.

Viel wichtiger ist es, dass der Arzt die Leistungsfähigkeit, den Zustand der einzelnen Organe des Fettsüchtigen richtig beurteilt. Störungen der **Herztätigkeit** sind bei ihm bekanntlich häufig und sind oft prognostisch sehr dubiös zu beurteilen. Nach der modernen Anschauung hierüber haben wir Insuffizienzerscheinungen leichterer Art, die dadurch entstehen, dass das an und für sich gesunde Herz eine zu grosse Arbeit, gegenüber der grossen Körpermasse der Fettsüchtigen, zu leisten hat. Das Herz ist von Natur aus funktionell für seinen Körper zu schwach, dabei muss es doch stets eine stärkere Arbeit unter erschwerenden Umständen leisten (mangelhafte Zwerchfellbewegung, ungenügende Respirationsgrösse etc.). Es stellen sich also beim Steigen, Heben, kurz bei auch schon leichten Muskelanstrengungen dyspnoische Erscheinungen ein, der Puls ist frequent, die Atmung beschleunigt. Es liegt klar vor Augen, dass ein solches a priori schon muskelschwaches Herz durch stärkere Fettumhüllung, Fettdurchwachsung in seiner Leistungsfähigkeit noch mehr Einbusse erleidet. Dabei mag auch eine gleichzeitige Anämie, die oft bei Adipösen angetroffen wird, von üblem Einfluss sein. Sind also am Herzen keine sicheren Zeichen der Dilatation, eines Vitiums nachzuweisen, ist Arteriosklerose auszuschliessen und ist auch die übrige Muskulatur des Individuums schwach, so darf man ein funktionell schwaches Herz annehmen. — Nun aber drohen durch eintretende Dilatation, durch Arteriosklerose, die sich speziell als Koronarsklerose zeigt, weitere Gefahren. Jetzt tritt die tatsächliche muskuläre Insuffizienz auch infolge der Myodegeneratio hinzu. Das Herz ist verbreitet, speziell nach rechts, an der Tricuspidalis

kann relative Insuffizienz sich zeigen, der Puls ist klein, weich, arythmisch, es besteht auch in der Ruhe Cyanose; die Koronarsklerose stellt ihrerseits wieder infolge der erschwerten Blutdurchströmung grössere erschwerte Ansprüche an die Muskelleistung. Anfälle von Angina pectoris und kardiales Asthma, letzteres der Ausdruck einer Kreislaufstörung infolge der Schwäche des linken Ventrikels, treten auf.

Zu achten ist ferner auf eventuelle gleichzeitige Erscheinungen eines Diabetes mellitus[1]) und der Gicht.

Eine besondere Form der Adipositas ist die Adipositas dolorosa (maladie de Dercum), dadurch charakterisiert, dass eine ausgesprochene Druckempfindlichkeit, oft auch spontane Schmerzhaftigkeit an den verschiedensten Hautstellen besteht.

---

[1]) Nach v. Noorden ist in manchen Fällen von späterem Diabetes die Adipositas nur ein „masquierter" Diabetes. Der Zucker wird auch hier ungenügend verbrannt, aber abnorm stark in Fett umgewandelt, so dass es eine Zeitlang nicht zur Glykosurie kommt.

Sachregister.

Acholische Stühle 86.
Achylia nervosa 47, 50, 112.
Adhaesiones perigastricae 124.
Adipositas 181 (s. auch Fettleibigkeit).
Adipositas dolorosa 183.
Adspektion 18.
Adspektion der Zunge 22.
Akoria 4, 134.
Albuminurie bei Diabetes mellitus 175 ff.
Albumosen im Harn 78.
Algesieen der Haut 28.
Algesimeter 31.
Alimentäre Glykosurie 173.
Alimentäre Hypersekretion des Magens 114.
Ammoniak im Harn 172.
Ampulla recti 17.
Anaciditas ventriculi 70.
— — nervosa 137.
Anaemieen 79.
Anamnese 3, 4.
Anatomie des Magens, des Darmes 9.
Anorexia 4, 134.
Antrum cardiacum ventriculi 9.
Antrum pylori ventriculi 10.
Appetit 4.
Arthritis urica 177.
Ascites 21.
Asthenia universalis 113.
Atonia ventriculi 113.
— — und Sekretionsstörungen 114.
Aufblähung des Magens, des Darmes 25, 33, 34.
Auskultation des Magens, des Darmes 39.
Azetessigsäure 79, 170.
Azeton 79, 171.
Azetonkörper im Harn 174.
Aziditätsfaktoren des Magens 45 ff. Gesamtazidität 52.

Belegzellen der Fundusdrüsen 14.
Biliverdinhaltige Stühle 86.
Bindegewebe im Stuhl 90.
Bleikolik 151.
Blut und Verdauungskrankheiten 79.
— aus dem After 22.
— bei Magenkarzinom 129.
— im Magen 73.
— im Stuhl 85.
Brunnersche Drüsen 15.
Bulimie 4, 134.
Buttersäure 62.

Cardia ventriculi 9.
Cataracta diabetica 177.
Cellulose im Stuhl 92.
Charcot-Leydensche Kristalle 91.
Choleravibrionen in den Fäzes 98.
Chlorose u. Verdauungskrankheiten 80.

Colica mucosa 154.
Colon; seine Lage, anatomisches 13.
Columnae rectales 17.
Coma diabeticum 175 ff.
Comazylinder 175.

Darmanatomie 9.
Darmgeschwüre 145.
— -karzinom 146.
— -katarrh 140 ff.
— —, Schleimbefund 141.
— —, Ursachen 144. u. Nephritis 145.
Darmschleimhaut 15.
Darmsteifung 19.
Défense musculaire der Bauchdecken 30.
Desmoidprobe 63.
Dextrosenachweis im Harn 161.
Diabetes mellitus 161 ff.
— —, leichter, schwerer 174.
— decipiens 175.
— bronzé 175.
Diastatische Vorgänge im Magen 76.
Dickdarmaffektionen 143.
— -stühle 143.
— -schleim 95.
Dimethylamidoazobenzol-Reagens 54.
Dreischichtung des Mageninhaltes 70.
Druckpunkte von Valleix 29, 30.
Dünndarmschleim 95.
— — -stühle 143.
Duodenalgeschwür 123.
Durchfall, nervöser 151.
Durst 4.
Dyspepsie des Magens 4.

Eiweissabbau im Magen 65.
Eiter im Stuhl 96.
Ektasie des Magens 116.
Enteralgiae nervosae 150.
Enteritis, s. a. Darmkatarrh 140.
Enteritis membranacea 154.
Enterorrhoea nervosa 156.
Enterokinase 15.
Enterospasmus 152.
Erbrechen bei insuff. motorica ventriculi 114.
Erbrechen, nervöses 135.
Eructatio 5.
Eructationes nervosae 137.
Essigsäure 62.
Exploratio recti 31.

Fäzes, — Farbe 84.
— -form 83.
—, tägliche Menge 82.
—, Trockensubstanz 83.
—, Mikroorganismen 92.
—, Untersuchung 81.
— —, mikroskopisch 90.
— und Epithelien, verschollte Zellen, Detritus 92.
Fett im Stuhl 87, 89.
Fettkristalle, Fetttropfen 89.
Fettspaltung 87, 76.
Fettverlust im Kot 87.
Fettleibigkeit 181.
— und Herzbeschwerden 182.
Fermente im Harn 79.
Flankenmeteorismus 20.
Foetor ex ore 23.
Fundusdrüsen im Magen 13.
Funktionelle Verdauungskrankheiten 2.

Gallensteine, Nachweis derselben 99.
Gallensteinkoliken 123.
Galle im Magen 75.
Gärende Stühle 84.
Garrods Fadenprobe 179.
Gärungsprobe zum Harnzuckernachweis 164.
Gärungssaccharometer 169.
Gastralgiae nervosae 132.
Gastralgien und Ulcus ventriculi 122.
Gastritis (s. a. Magenkatarrh) 105.
Gastritis exfoliativa 110.
— hypertrophica 111.
— phlegmonosa 111.
Gastrodiaphanie 81.
Gastroptose 117.
Gastrosukkorrhöe 47, 51, 69, 137
—, digestive, alimentäre 51.
Gelenkrheumatismus und Gicht 180.
Geschmack 4.
Gicht 177 ff., Gichtische Anlage 177

Glutoidkapseln 88.
Gluzinskis Untersuchung bei Magenkarzinom 127.
Glykuronsäuren im Harn 167.

Habitus asthenicus (Stiller) 6.
Hämorrhoiden 17, 22.
Harn bei Verdauungskrankheiten 77.
— — — und Azidität 77.
— und HCl, NaCl 77.
— Fermente 79.
Harnsäure und Gicht 179.
—, endogene, exogene 179, 180.
Hauptzellen der Magendrüsen 14.
Headsche Zonen 29.
Heberdensche Knoten 178.
Helminthiasis und Leukocytose 80.
Hernia epigastrica 21.
Hungerkot 83.
Hydrobilirubin 84, 95.
Hyperaciditas 49, 70, 137.
— larvata 48.
Hyperästhesie der Magenschleimhaut 133.
Hypermotilität des Magens 134.
Hypersekretion 47.
Hypochlorhydrie 49.
Hypochylie 47.
Hypomotilität des Magens 134.

Idiopathische Krankheiten 1.
Ileocöcaltumor 148.
Ileus paralyticus 19.
Incontinentia pylori 35.
Indikan 78.
Insufflation des Magens, Darmes 37.
Interkostalneuralgie 132.

Jodipin 44.
Jodkaliprobe 44.

Kapazität des Magens 36.
Kardiospasmus muscularis 134.
Karzinom des Magens 125.
— — — und Anaziditas 127.
— — — Probe nach Gluzinski 127.
Karzinom des Magens, Probe nach Salomon 128.
— — — Verdauungsleukocytose 130.
Kongopapier 53.
Kopfschmerzen 6.

Labfermentuntersuchung 66.
Lävulose im Harn 166.
Leukocytose, eosinophile 80.
— und Verdauung 80.
Leukourobilin in Fäzes 84.
Lieberkühnsche Drüsen 17.
Lungenblutung 122.

Magen, Anatomische Bemerkungen 9 ff.
— Lage, Form 11.
— Fixation 12.
— Gefässe 12, 13.
— Physiologische Bemerkungen 13.
— Entleerung 14.
— Innervierung 14.
— Untersuchungsmethoden.
Magenatonie 113.
Magenerweiterung, nach rechts 33.
Magengeschwür 118.
Mageninsuffizienz 113.
Magenkatarrh 105.
Magenschwäche 112.
Magensaft, reiner 45, 48.
— und Phosphate 48.
— molekulare Konzentration 81.
Magensteifung 19.
Mastdarmkarzinom 148.
Meteorismus 19.
Milchsäure im Mageninhalt 56.
Milchzucker im Harn 166.
— Nachweis 167.
Mikroorganismen, pathogene in den Fäzes 98.
Mucinnachweis 91.
Mukorrhöe 137, 139.
Murexidprobe 178.
Muskelfasern im Stuhl 90.
Myxödem und Adipositas 181.
Myxoneurosis intestinalis 154.

Nephritis bei Diabetes.
— bei Gicht.
— bei chronischer Obstipation 79.
Nervöse Dyspepsie 140.
— Erkrankungen des Magens 131.
— — des Darmes 150.
— Gastralgieen 132.
Nylanders Reaktion 163.

Obstipatio habitualis 152,
— und peritonitische Erscheinungen 154.
— spastica 84.
Okkulte Blutungen in Magen, Darm 73.
Opplers „lange" Bazillen bei Magenkarzinom 62.
Orcinsalzsäureprobe auf Pentosen 167.
Organische Verdauungskrankheiten 2.

Palpatio abdominis 23.
— pylori 24.
Pankreasaffektion 87, 88.
Parorexie 4, 134.
Pentosen im Harn 167.
Pepsinbestimmung 64.
Peristaltik des Magens 28.
Peristole des Magens 28.
Peritonitis und chronische Obstipation 154.
Perkussion des Magens 32, 38.
Perkutorische Empfindlichkeit 38.
Phenylhydrazinprobe auf Harnzucker 164.
Phloroglucinvanillin 54.
Phosphate im Magensaft 48.
Polyphagie 4, 134.
Plica recto-romana 16.
Pneumatosis ventr. 135.
Probemahlzeit 41, 50, 42, 93.
Probespülung des Darmes 38.
Proktitis 144.
Pseudopepsin 14.
Pseudotabes diabetica 176.
Purinfreie Kost und Harnsäure 180.
Pylorus ventriculi 10.
Pylorusdrüsen 13.
Pyloruskrampf 122, 134.

Rektum, anatomisches 16.
Rektoromanoskopie 100.
Ren mobilis 157.
Respiratorisches Verhalten der Abdominalorgane 26.
Roberts Methode zur quantitativen Bestimmung der Glykose im Harn 169.
Rubners Probe 163.
Ruminatio 5.
Ruhrbazillen, Ruhramöben in den Fäzes 98.

Sahlis Untersuchungsmethode zur Bestimmung der Magenazidität 62.
— Desmoidprobe 63.
Salolprobe (Magen) 44.
Salzsäure, freie 48, 49.
— Untersuchungsmethoden 53, 54.
— gebundene 49.
— Untersuchungsmethoden 56.
— Gesamtsalzsäure 49.
— Untersuchungsmethoden 57, 59.
Sanduhrmagen 124.
Schichtung des Mageninhaltes 43, 46, 47.
Schichtungsquotient 42.
Schluckgeräusche 39.
Schleim im Magen 70 ff.
Schmerzen im Magen 4.
— — Darm 5.
Schmerzhafte Magenleere 134.
Schmidts Säckchenmethode zur Pankreasprüfung 88.
Sekundäre Komplikationen 1.
Seliwanoffs Probe auf Lävulose im Harn 166.
Sitophobie 4.
Splanchnoptose 156.
Stagnation des Mageninhaltes 70.
Stärke im Stuhl 92.
Stärkeverdauung im Magen 67.
Stauungsinsuffizienz des Magens 113, 117.
Steatorrhöe 84.
Stoffwechselkrankheiten, spez. Diagnostik.
Stuhl 5, 99 ff.
Stuhlsieb 97.

Subazidität 147.
Sublimatprobe auf Gallenfarbstoffe in den Fäzes 95.
Sukussion des Mageninhaltes 27.

Taeniae coli 13.
Teichmanns Blutfarbstoffprobe 75.
Tenesmen 21, 148.
Tetanie 115.
Teerstühle 85, 129.
Tonfarbene Stühle 86.
Tormina intestinorum 152.
Trommers Zuckerprobe 162.
Tropäolin 54.
Trypsin im Magen 76.
Tuberkelbazillen in den Fäzes 98.
Tumoren des Magens, Darmes 34.
Tympania ventriculi 20.
Typhusbazillen in den Fäzes 98.

Uffelmannsches Reagens 60.
Ulcus carcinomatosum 127.
Ulcus lueticum, — tuberculosum ventriculi 125.
Ulcus pepticum ventriculi (s. Magengeschwür).
Untersuchung der Kranken 3.

Van Deensche Probe auf Blut 74.
Venae haemorrhoidales 17.
Venektasien der Bauchhaut 21.
Verdauungsleukocytose 129.
Vomitus 5.
Vorbemerkungen, allgemeine 1.

Wahlsche Darmschlinge 20.
Williamsons Glykosenachweis im Blut 172.

Zungenbelag 22.
Zymolysin 15.